



**CATALOGUE OEIL DENTAIRE 2016 :**

**PROTHÈSE ADJOINTE**

## PROTHÈSE ADJOINTE : 23 vidéos

- » **CCL330-4** Les prothèses amovibles complètes supra-implantaires : 4ème partie : du montage des dents à la pose des prothèses
- » **CCL330-3** Les prothèses amovibles complètes supra-implantaires : 3ème partie : La relation inter-maxillaire
- » **DOS016** Les prothèses amovibles complètes supra-implantaires : De l'examen du patient à la pose
- » **CCL330-2** Les prothèses amovibles complètes supra-implantaires : 2ème partie : De l'empreinte secondaire à la coulée des modèles
- » **CCL330-1** Les prothèses amovibles complètes supra-implantaires : 1ère partie : De l'examen du patient à la prise de l'empreinte secondaire
- » **CCL327** Réfection de bases prothétiques maxillaire et mandibulaire
- » **CCL314** Les produits de rebasage au fauteuil
- » **CCL315** Réalisation et mise en place d'une prothèse complète immédiate
- » **OEI306** Oeil Dentaire 2006 : numéro 3
- » **OEI206** Oeil Dentaire 2006 : numéro 2
- » **CCL269** Traitement des empreintes primaires au laboratoire : Confection des PEI
- » **DOS011** Stabilisation d'une prothèse adjointe complète supra-implantaire à l'aide d'une barre de jonction
- » **CCL262** Articulateur et arc facial au quotidien
- » **CCL242** Prothèse immédiate et prothèse d'usage
- » **CCL237** Traitement de l'édentation partielle par la prothèse amovible
- » **CCL214** Mise en condition tissulaire préprothétique et postprothétique en prothèse complète
- » **CCL196** La prothèse immédiate sous contrôle du patient
- » **THE001** Prothèse adjointe partielle
- » **CCL090** Technique d'empreinte globale en présence d'un édentement de grande étendue.: Clinique et laboratoire
- » **CCL088** Empreinte alginate maxillaire en vue de la réalisation d'une prothèse maxillaire à attachements
- » **CCL056** Régularisation de crête édentée
- » **CCL053** Empreinte secondaire d'une mandibule totalement édentée

- » **CCL008** Restauration de l'esthétique par une prothèse complète supérieure immédiate :  
Empreinte - Mise en articulateur- Choix des dents

vod

CCL330-4VOD

22,00 €

**Auteur(s) :**  
Louis (J.P)  
Chevalley (F.)

**Durée :**  
95 minutes

**Langue :**  
Français

**Zone DVD :**  
Multi-zones

**Date d'insertion :**  
19/12/2008

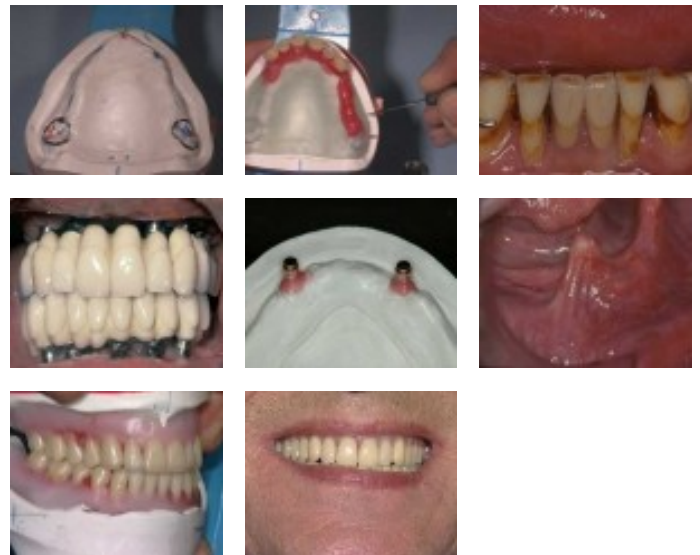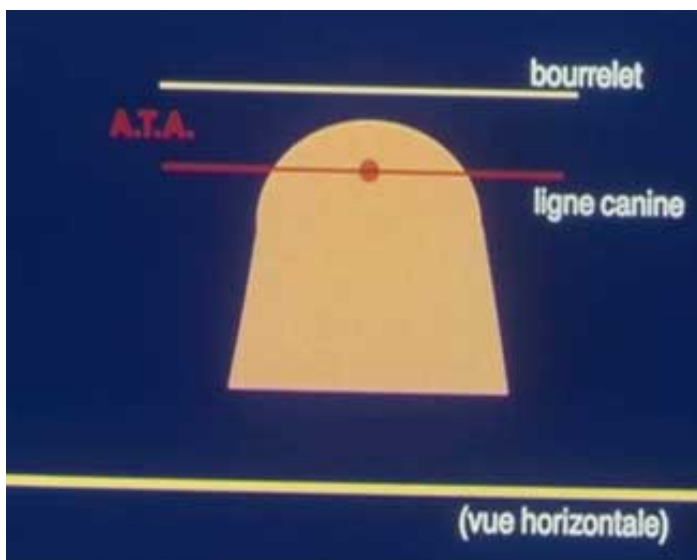
**Producteur(s) :**  
CIVideo  
A.C.O.S.Y.

Cette vidéo traite d'un cas de prothèse complète de A à Z. Elle est divisée en 4 parties. Chaque étape clinique est abordée depuis l'analyse du cas jusqu'à la pose de la prothèse. Après chaque rappel théorique, la réalisation est effectuée sur le patient en détails et avec une multitude de tour de main.

La quatrième partie de cette vidéo expose en détail le montage des dents antérieures et postérieures, puis la personnalisation de la fausse gencive. Enfin, une fois les prothèses conçues et réalisées, un important chapitre est consacré aux prothèses supra-implantaires.

La vidéo se termine par la pose des prothèses et l'équilibration.

**Photos extraites de la vidéo :**



vod

CCL330-3VOD

22,00 €

**Auteur(s) :**  
Louis (J.P)  
Chevalley (F.)

**Durée :**  
56 minutes

**Langue :**  
Français

**Zone DVD :**  
Multi-zones

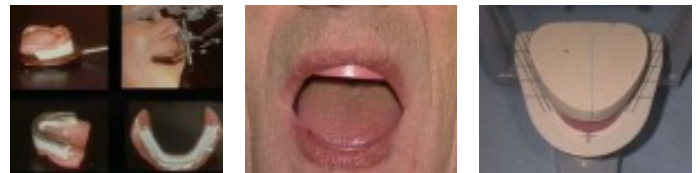
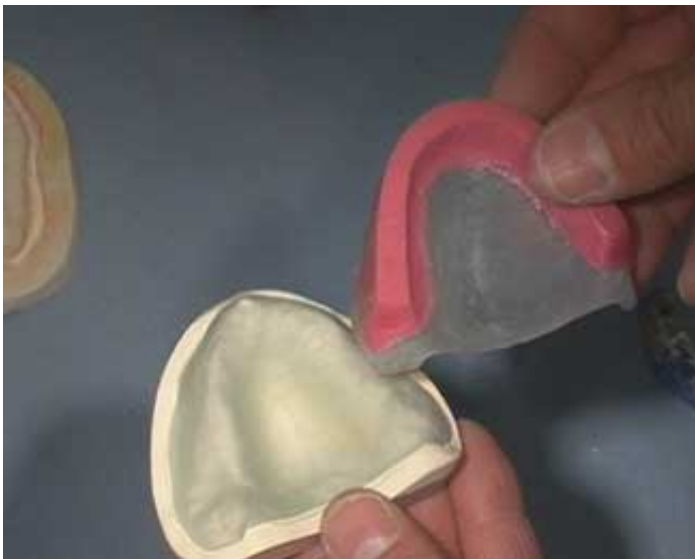
**Date d'insertion :**  
18/12/2008

**Producteur(s) :**  
CIVideo  
A.C.O.S.Y.

Cette vidéo traite d'un cas de prothèse complète de A à Z. Elle est divisée en 4 parties. Chaque étape clinique est abordée depuis l'analyse du cas jusqu'à la pose de la prothèse. Après chaque rappel théorique, la réalisation est effectuée sur le patient en détails et avec une multitude de tour de main.

La troisième partie de cette vidéo concerne la relation inter-maxillaire. Après avoir confectionné les bases d'occlusion, la R.I.M. est abordée sur le plan théorique, puis mise en application sur le patient. Les principes généraux du montage des dents est ensuite exposé.

#### Photos extraites de la vidéo :



**DVD**

**DOS016DVD**

**150,00 €**

**Auteur(s) :**  
Louis (J.P)  
Chevalley (F.)

**Durée :**  
300 minutes

**Langue :**  
Français

**Zone DVD :**  
Multi-zones

**Date d'insertion :**  
30/10/2008

**Producteur(s) :**  
CIVideo  
A.C.O.S.Y.

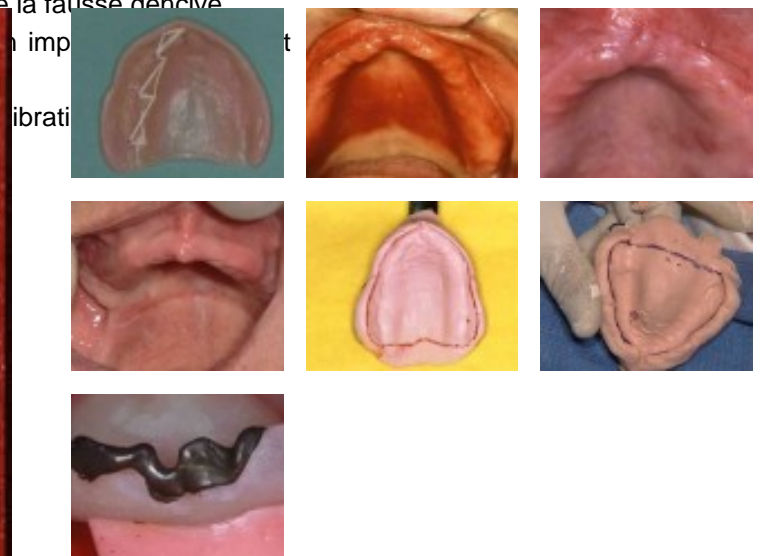
Cette vidéo traite d'un cas de prothèse complète de A à Z.  
Chaque étape clinique est abordée depuis l'analyse du cas jusqu'à la pose de la prothèse. Après chaque rappel théorique, la réalisation est effectuée sur le patient avec une multitude de tour de main.

Après un rappel des généralités en prothèse complète, la première partie de cette vidéo vous explique l'importance des étapes pré prothétiques et de l'observation clinique anatomo-physiologique (préparation psychologique, anatomique et physiologique).

La deuxième partie de cette vidéo vous explique les différents principes de la fabrication d'un PEI du bas et son essayage en bouche, le marginage et le surfaçage au silicone en bouche de l'empreinte secondaire du haut, la coulé des modèles et son emboxage.  
Elle traitera en détails de l'examen clinique du patient et de la prise des prises d'empreintes primaire et secondaire.

La troisième partie de cette vidéo concerne la relation intermaxillaire.  
Après avoir confectionné les bases d'occlusion, la R.I.M. est abordée sur le plan théorique, puis mise en application sur le patient.  
Les principes généraux du montage des dents est ensuite exposé.

**Photos extraites de la vidéo :** La quatrième partie de cette vidéo expose en détail le montage des dents antérieures et postérieures, puis la personnalisation de la fausse gencive



vod

CCL330-2VOD

22,00 €

**Auteur(s) :**

Louis (J.P)  
Chevalley (F.)

**Durée :**

80 minutes

**Langue :**

Français

**Zone DVD :**

Multi-zones

**Date d'insertion :**

27/08/2008

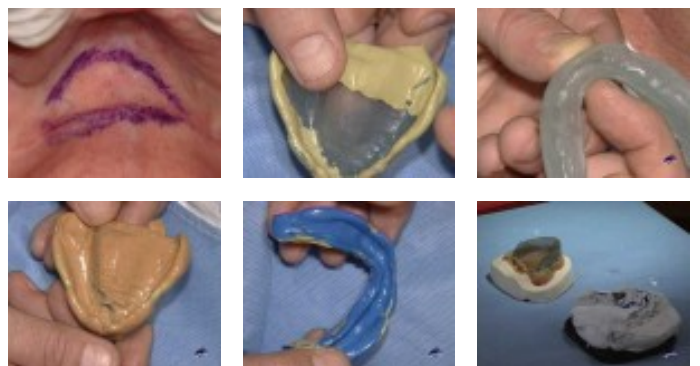
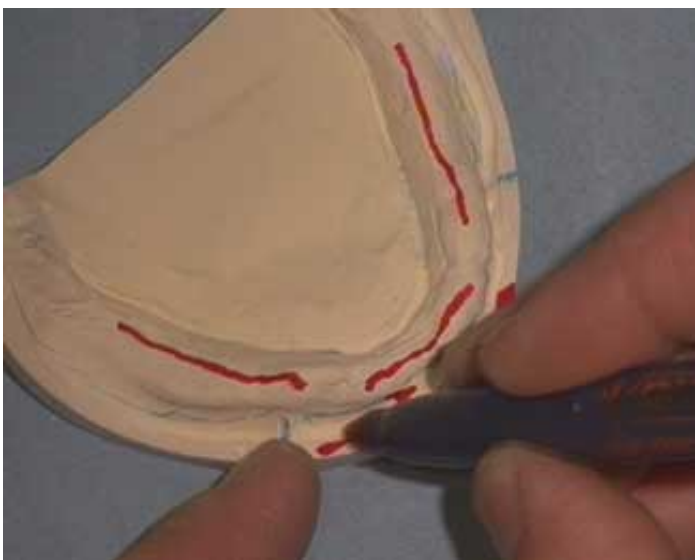**Producteur(s) :**

CIVideo  
A.C.O.S.Y.

Cette vidéo traite d'un cas de prothèse complète de A à Z. Elle est divisée en 4 parties. Chaque étape clinique est abordée depuis l'analyse du cas jusqu'à la pose de la prothèse. Après chaque rappel théorique, la réalisation est effectuée sur le patient en détails et avec une multitude de tour de main.

La deuxième partie de cette vidéo vous explique les différents principes de la fabrication d'un PEI du bas et son essayage en bouche, le marginage et le surfaçage au silicone en bouche de l'empreinte secondaire du haut, la coulée des modèles et son emboilage.

#### Photos extraites de la vidéo :



vod

CCL330-1VOD

22,00 €

**Auteur(s) :**  
Louis (J.P)  
Chevalley (F.)

**Durée :**  
76 minutes

**Langue :**  
Français

**Zone DVD :**  
Multi-zones

**Date d'insertion :**  
27/08/2008

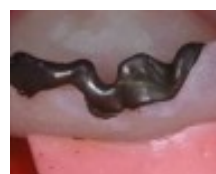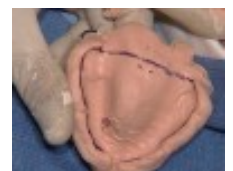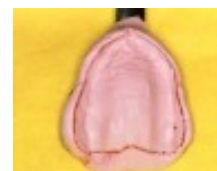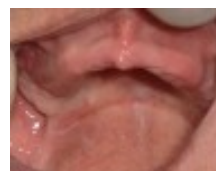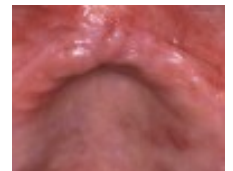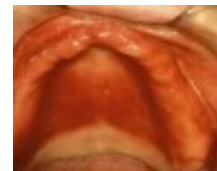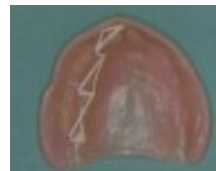**Producteur(s) :**  
CIVideo  
A.C.O.S.Y.

Cette vidéo traite d'un cas de prothèse complète de A à Z. Elle est divisée en 4 parties. Chaque étape clinique est abordée depuis l'analyse du cas jusqu'à la pose de la prothèse. Après chaque rappel théorique, la réalisation est effectuée sur le patient en détails et avec une multitude de tour de main.

Après un rappel des généralités en prothèse complète, la première partie de cette vidéo vous explique l'importance des étapes pré prothétiques et de l'observation clinique anatomo-physiologique (préparation psychologique, anatomique et physiologique).

Elle traitera en détails de l'examen clinique du patient et de la prise d'empreintes primaire et secondaire.

#### Photos extraites de la vidéo :





vod

CCL327VOD

18,00 €

DVD

CCL327DVD

99,00 €

**Auteur(s) :**  
Postaire (M.)  
Pompignoli (M.)

**Durée :**  
62 minutes

**Langue :**  
Français

**Zone DVD :**  
Multi-zones

**Date d'insertion :**  
27/02/2008

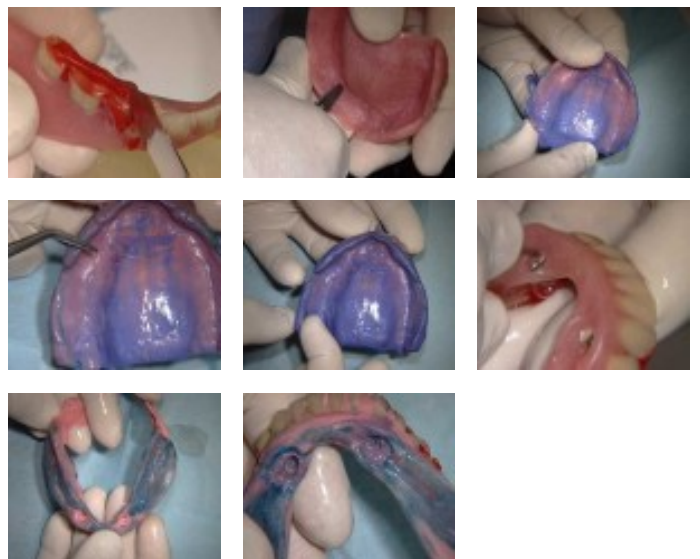
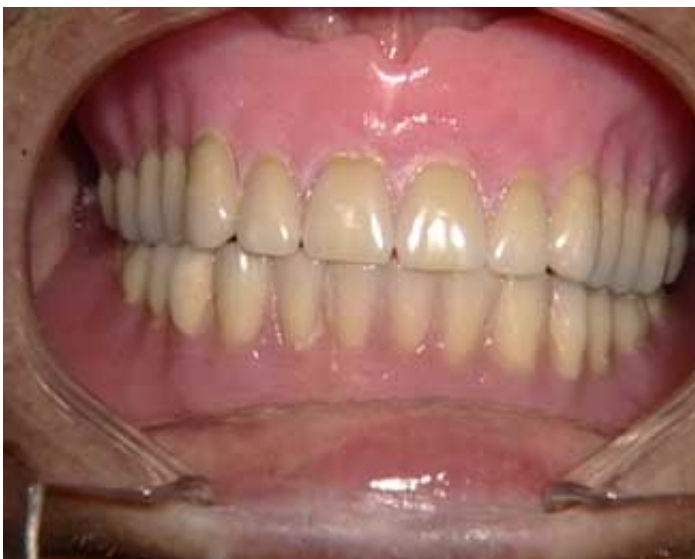**Producteur(s) :**  
CIVideo  
A.C.O.S.Y.

Cette vidéo propose un tour d'horizon sur le rebasage en prothèse complète. Deux situations cliniques sont abordées.

En premier lieu, il s'agit de réaliser la réfection d'une base prothétique maxillaire afin de pallier les manques de rétention et de stabilité de la prothèse.

Le second cas clinique consiste à réaliser une réfection de base associant le remplacement et le positionnement des éléments de rétention usés d'une prothèse supra implantaire mandibulaire.

**Photos extraites de la vidéo :**



vod

CCL314VOD

18,00 €

DVD

CCL314DVD

99,00 €

**Auteur(s) :**  
Postaire (M.)  
Pompignoli (M.)

**Durée :**  
41 minutes

**Langue :**  
Français

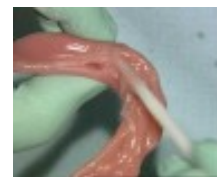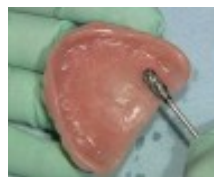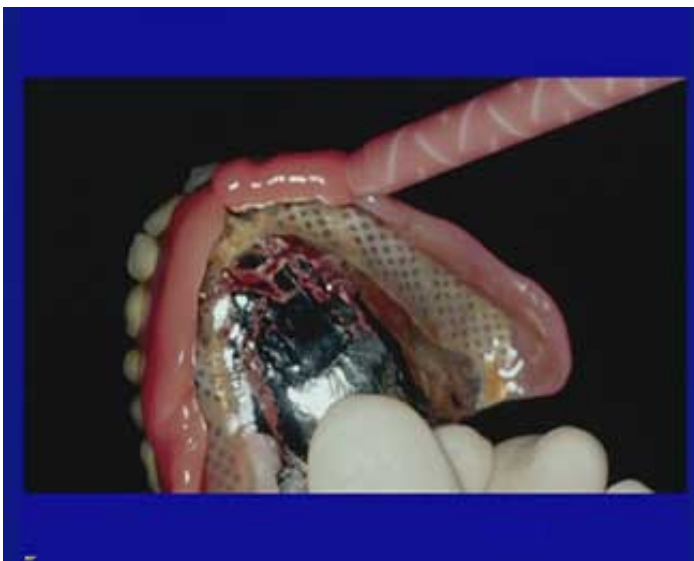
**Zone DVD :**  
Multi-zones

**Date d'insertion :**  
25/05/2007

**Producteur(s) :**  
CIVideo  
A.C.O.S.Y.

Cette vidéo propose un tour d'horizon sur le rebasage en prothèse complète. Après un rappel des différences entre rebasage et réfection de base, les indications et contre-indications, différents matériaux sont abordés et utilisés pour saisir les indications de chacun d'eux.

### Photos extraites de la vidéo :



vod

CCL315VOD

22,00 €

DVD

CCL315DVD

107,00 €

**Auteur(s) :**

Rignon-Bret (J.M)

Rignon-Bret (Ch.)

Lesclous (P.)

Audoux (C.)

**Durée :**

98 minutes

**Langue :**

Français

**Zone DVD :**

Multi-zones

**Date d'insertion :**

29/12/2006

**Producteur(s) :**

CIVideo

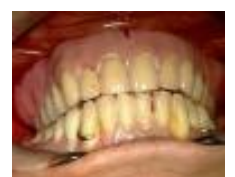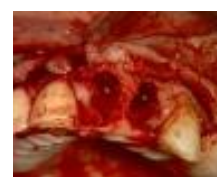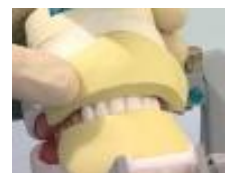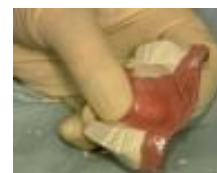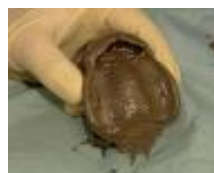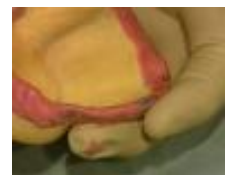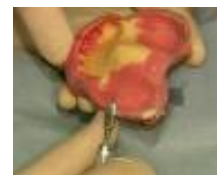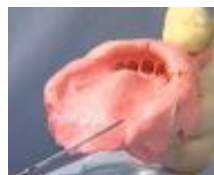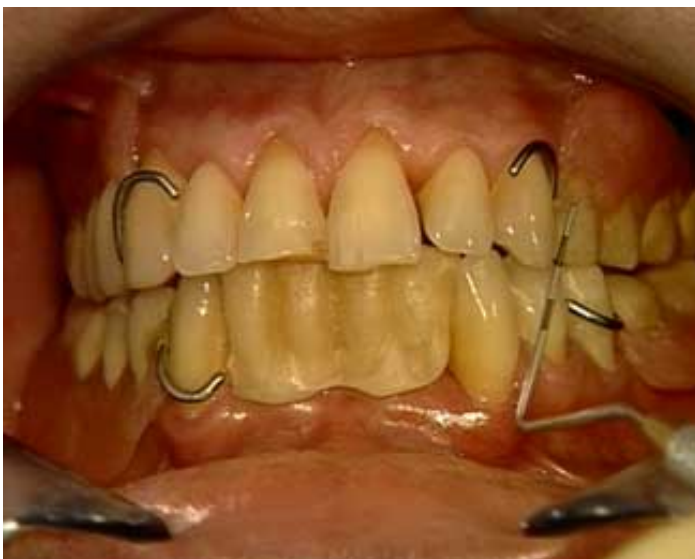J.O.P. 5

Le but de cette vidéo est de vous montrer toutes les étapes cliniques de la réalisation d'une prothèse complète immédiate maxillaire.

La patiente arrive à un stade terminal succédant à de nombreux problèmes parodontaux malgré des soins très attentifs.

Toutes les différentes phases cliniques sont détaillées depuis l'analyse de la situation actuelle jusqu'à la pose de la prothèse, en passant par les étapes d'empreintes, de réalisation des différents porte empreintes, d'occlusion, de rapport intermaxillaire, de choix esthétique et bien sur de l'acte chirurgical.

## Photos extraites de la vidéo :



DVD

OEI306DVD

130,00 €

**Auteur(s) :**  
Rignon-Bret (J.M)  
Rignon-Bret (Ch.)  
Tirlet (G.)  
Touati (B)

**Durée :**  
140 minutes

**Langue :**  
Français

**Zone DVD :**  
Multi-zones

**Date d'insertion :**  
19/12/2006

**Producteur(s) :**  
CIVideo

Oeil synthèse - 98 mn

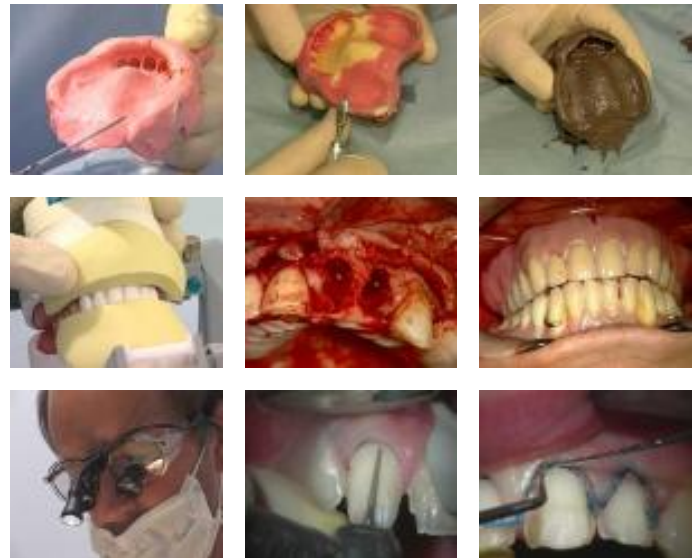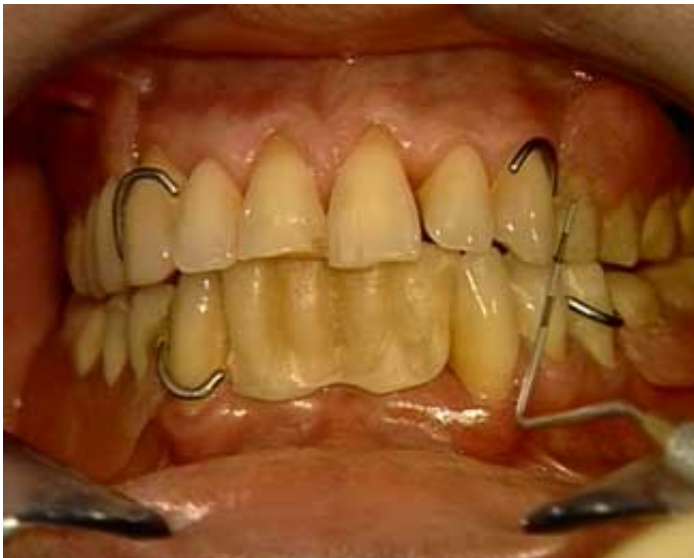"Réalisation et mise en place d'une prothèse complète immédiate"

- Empreinte primaire - Réalisation des PEI - Joint périphérique - Empreinte secondaire - Rapport inter-maxillaire - Réglage de l'esthétique - Intervention chirurgicale - Pose de la prothèse.

Oeil pratique - 41 mn

" Les aides visuelles en prothèse fixée"

### Photos extraites de la vidéo :





OEI206DVD

130,00 €

**Auteur(s) :**  
Lasfargues (J.J.)  
Autissier (A.)  
Bonte (E.)  
Pompignoli (M.)  
Postaire (M.)

**Durée :**  
94 minutes

**Langue :**  
Français

**Zone DVD :**  
Multi-zones

**Date d'insertion :**  
19/12/2006

**Producteur(s) :**  
CIVideo

Oeil synthèse - 43 mn

"L'équipe Praticien-Assistante : Application au traitement canalaire en une séance"

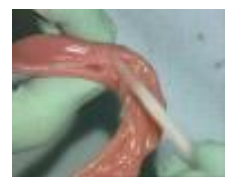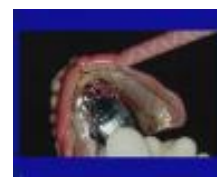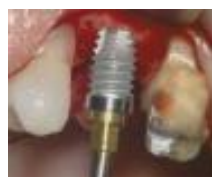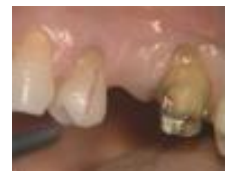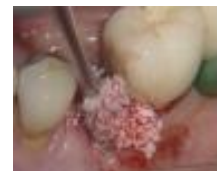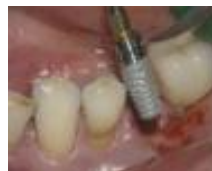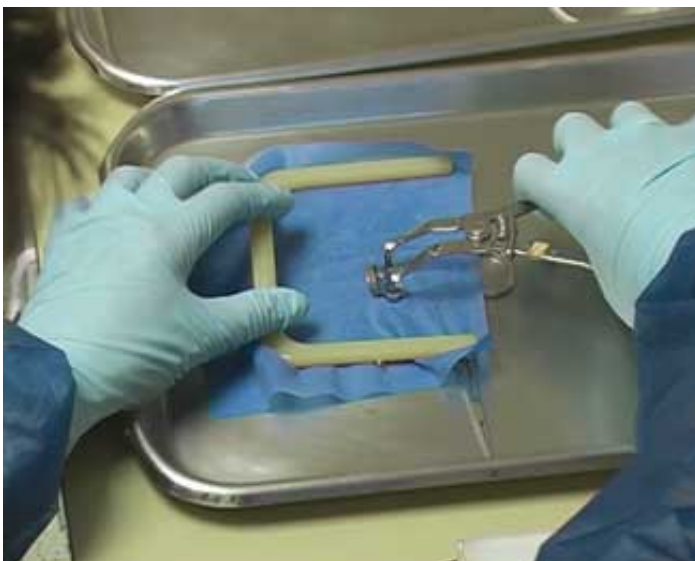Oeil clinique - 30 mn

"Technique en un seul temps chirurgical : Pose d'un implant large pour le remplacement de 25"

Oeil pratique - 41 mn

" Les produits de rebasage au fauteuil"

### Photos extraites de la vidéo :



vod

CCL269VOD

18,00 €

DVD

CCL269DVD

99,00 €

**Auteur(s) :**  
Pennequin (G.)

**Durée :**  
41 minutes

**Langue :**  
Français

**Zone DVD :**  
Multi-zones

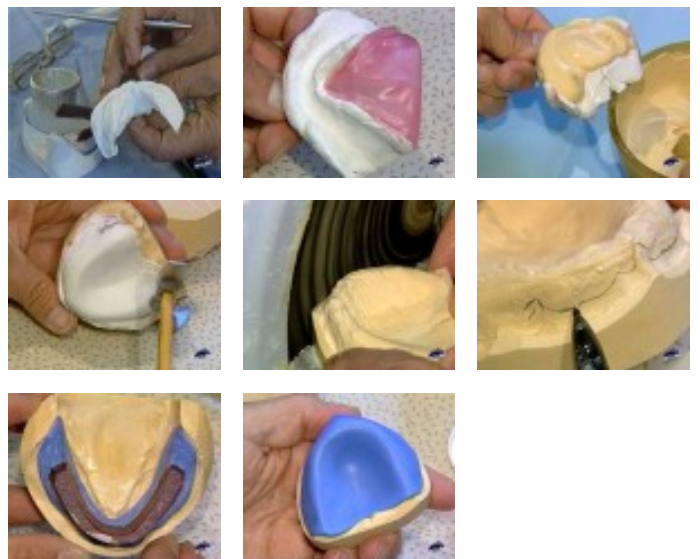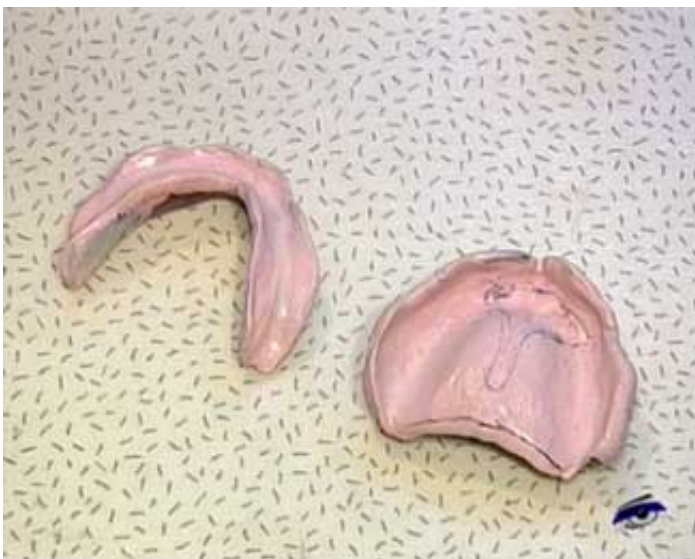**Date d'insertion :**  
23/05/2006

**Producteur(s) :**  
CIVideo

La réussite d'une prothèse complète est en partie conditionnée par l'obtention d'un modèle de travail reflétant avec exactitude les réalités anatomiques et fonctionnelles.

Ce résultat ne peut être obtenu qu'en respectant scrupuleusement toutes les étapes d'élaboration de la prothèse et plus particulièrement des empreintes primaires et secondaires.

**Photos extraites de la vidéo :**



**DVD**

**DOS011DVD**

**130,00 €**

**Auteur(s) :**  
Khayat (Ph.)  
Balleydier (M.)  
Renouard (F.)

**Durée :**  
86 minutes

**Langue :**  
Français

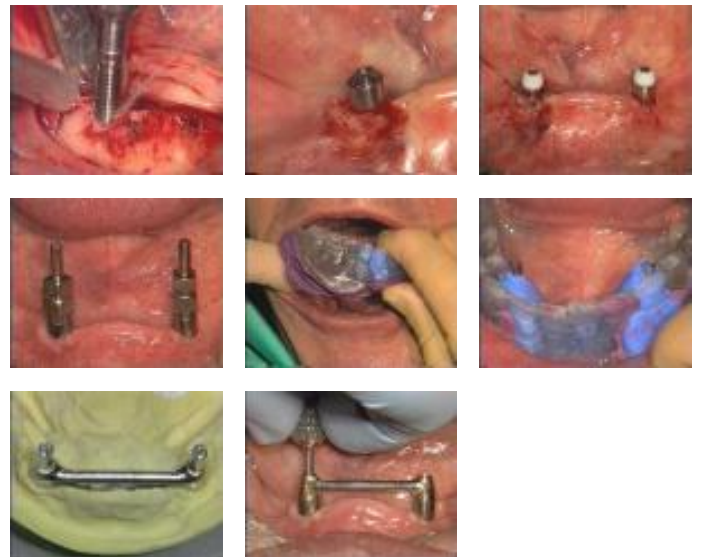
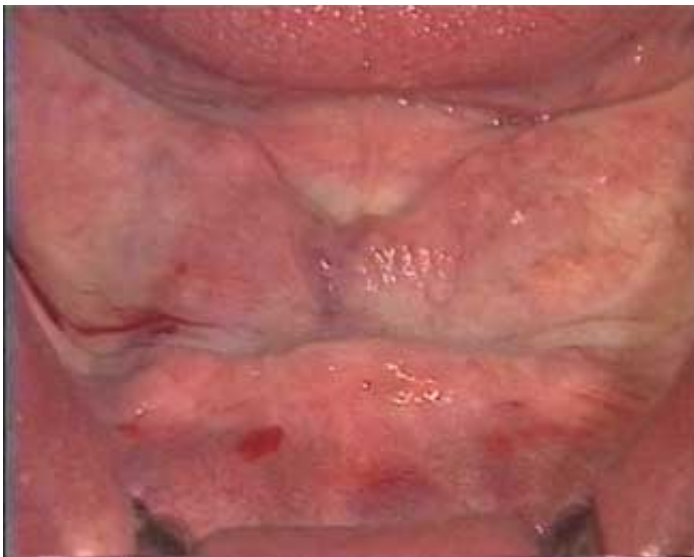**Zone DVD :**  
Multi-zones

**Date d'insertion :**  
07/10/2002

**Producteur(s) :**  
CIVideo

Comment utiliser au mieux deux implants ostéo-intégrés, afin de stabiliser et accroître la rétention d'une prothèse totale mandibulaire ? Cette vidéocassette présente tout l'itinéraire clinique qui permet d'apporter au patient un confort quotidien avec le port d'une prothèse totale réputée " instable ", depuis la conception des prothèses, à la pose des implants et de cette prothèse. La stabilisation est ici obtenue grâce à une barre de jonction reliant les deux implants.

## Photos extraites de la vidéo :



vod

CCL262VOD

22,00 €

DVD

CCL262DVD

107,00 €

**Auteur(s) :**  
Fleiter (B)  
Estrade (D.)

**Durée :**  
46 minutes

**Langue :**  
Français

**Zone DVD :**  
Multi-zones

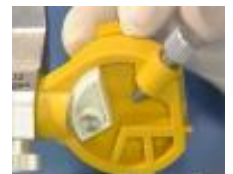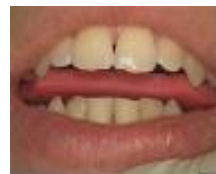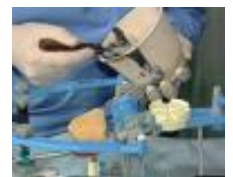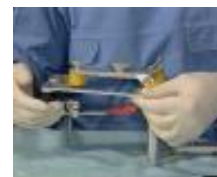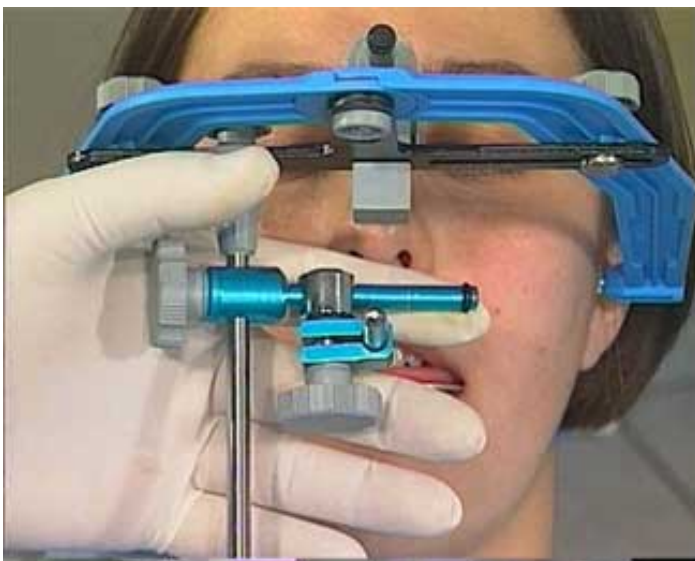
**Date d'insertion :**  
09/11/2000

**Producteur(s) :**  
CIVideo

L'articulateur est un moyen incontournable d'analyse des cas cliniques. Il permet de poser un diagnostic, d'établir un plan de traitement et favorise la vérification du respect des impératifs occlusaux. L'utilisation de l'arc facial est indispensable pour situer avec précision l'arcade supérieure par rapport à l'axe charnière et aux plans de référence. Par sa simplicité d'utilisation et par sa précision, l'articulateur et l'arc facial se doivent de trouver leur place dans tous les cabinets dentaires. Leur emploi est simple et nous allons vous présenter différentes techniques de montage des modèles d'étude, en utilisant deux articulateurs adaptables et leur arc facial correspondant.

Synthèse publiée dans "L'oeil dentaire N° 3-00"

## Photos extraites de la vidéo :





vod

CCL242VOD

18,00 €

**Auteur(s) :**  
Schittly (J.)  
et coll.

**Durée :**  
37 minutes

**Langue :**  
Français

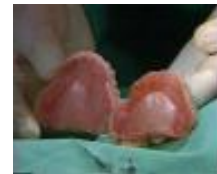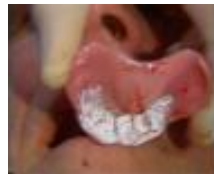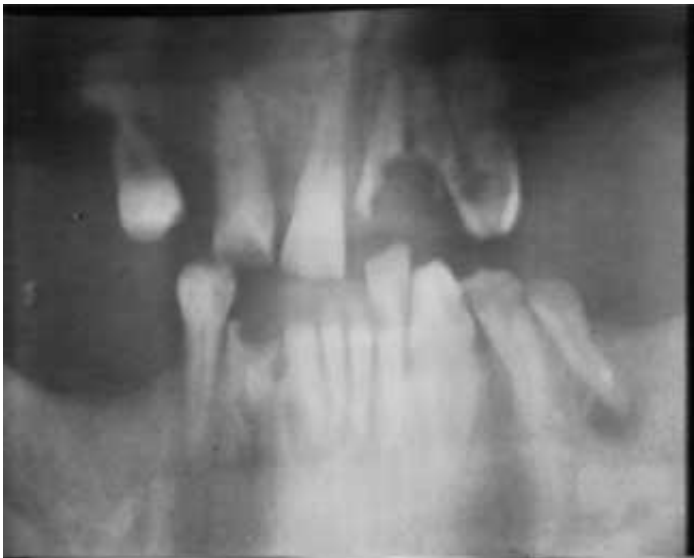**Zone DVD :**  
Multi-zones

**Date d'insertion :**  
30/11/1998

**Producteur(s) :**  
CIVideo  
A.D.F.

Le concept de prothèse immédiate présenté ici est simple et de pratique quotidienne : édentation des secteurs latéraux pour habituer le patient au port d'un appareil amovible transitoire, puis édentation du secteur antérieur. L'acte chirurgical vise le maximum de conservation osseuse. Deux prothèses sont conçues simultanément. La première, transitoire et déjà portée par le patient, sur laquelle les dents antérieures seront ajoutées le jour des extractions avec de la résine autopolymérisante. La seconde, élaborée au laboratoire en résine cuite sur un modèle corrigé où les dents ont été enlevées. Analyse, discussion et débat apportent beaucoup d'éléments pour son exercice quotidien.

## Photos extraites de la vidéo :



vod

CCL237VOD

22,00 €

DVD

CCL237DVD

107,00 €

**Auteur(s) :**  
Schittly (J.)  
et coll.

**Durée :**  
58 minutes

**Langue :**  
Français

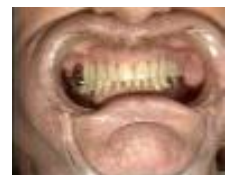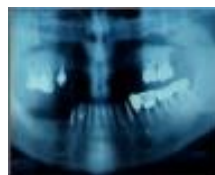**Zone DVD :**  
Multi-zones

**Date d'insertion :**  
10/03/1998

**Producteur(s) :**  
CIVideo

Ce patient, édenté partiel bi-maxillaire, consulte pour des troubles de mastication et de confort, car il a cessé de porter sa prothèse mandibulaire depuis plus d'un an. Il en résulte un déséquilibre fonctionnel et occlusal important dont il faut tenir compte avant toute réhabilitation. Toutes les étapes sont ici détaillées depuis l'examen clinique préalable jusqu'à la pose de prothèses mixtes, amovibles à armature métallique squelettée et fixes avec couronnes fraisées et attachements.

## Photos extraites de la vidéo :



vod

CCL214VOD

22,00 €

DVD

CCL214DVD

107,00 €

**Auteur(s) :**

Lejoyeux (J.)

Hüe (O.)

Goldberg (M.)

**Durée :**

62 minutes

**Langue :**

Français

**Zone DVD :**

Multi-zones

**Date d'insertion :**

23/11/1993

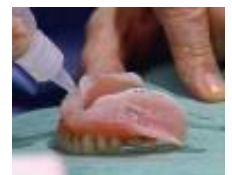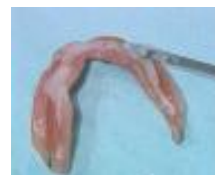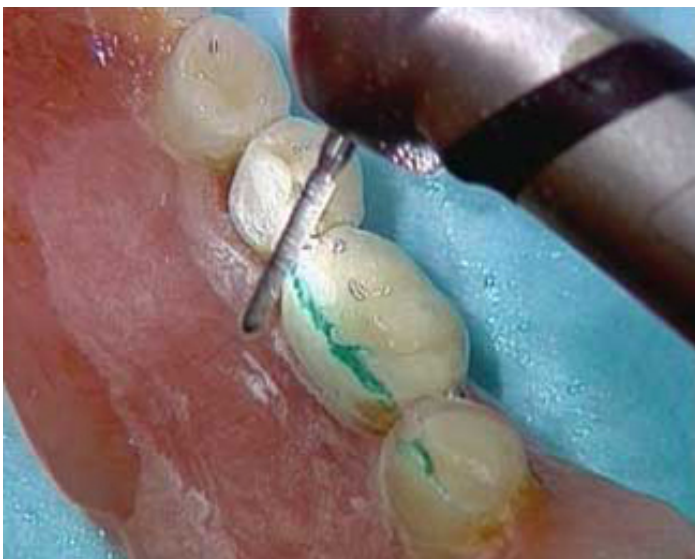**Producteur(s) :**

CIVideo

A.D.F.

Lorsqu'un patient consulte en vue d'être appareillé en prothèse totale, il est rare qu'il soit prêt à subir toutes les étapes de l'élaboration de cette prothèse. Une préparation tissulaire préprothétique est souvent indispensable. Dans les cas d'une prothèse existante, nécessitant une réfection de base ou un rebasage, cette mise en condition est envisagée en postprothétique. J. Lejoyeux nous enseigne tous les détails pour réussir cette mise en condition pré et postprothétique.

#### Photos extraites de la vidéo :



vod

CCL196VOD

22,00 €

DVD

CCL196DVD

107,00 €

**Auteur(s) :**

Louis (J.P)  
et coll.

**Durée :**

51 minutes

**Langue :**

Français

**Zone DVD :**

Multi-zones

**Date d'insertion :**

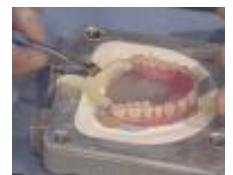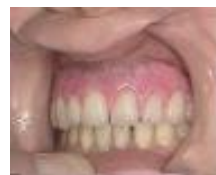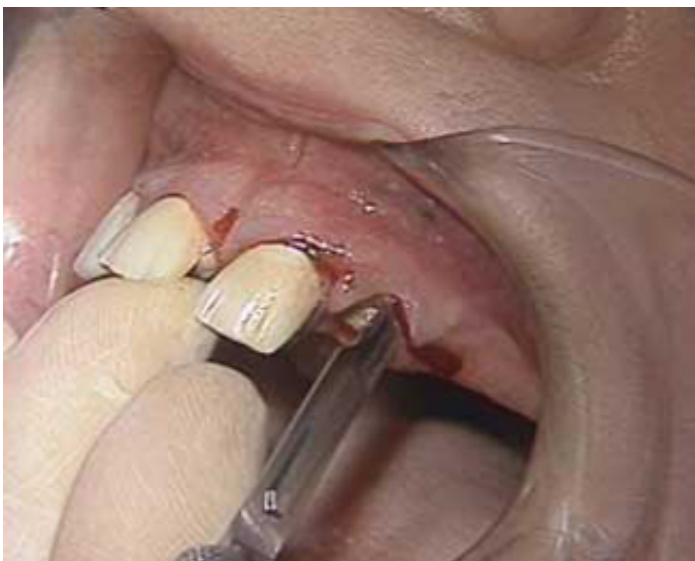25/11/1992

**Producteur(s) :**

CIVideo  
A.D.F.

Le passage de l'état d'édentement partiel à l'état d'édentement complet, est un cap psychologique souvent très difficile à passer pour le patient. Le protocole présenté ici permet au patient de participer à l'élaboration de sa prothèse immédiate et ainsi de suivre progressivement la transformation esthétique liée à son édentation.

**Photos extraites de la vidéo :**





**THE001DVD**

**168,00 €**

Empreinte maxillaire à l'alginat en vue de la réalisation d'une prothèse maxillaire à attachements.

Technique d'empreinte secondaire à la mandibule : les empreintes dites du "modèle corrigé".

Technique d'empreinte globale en présence d'un édentement de grande étendue.

Utilisation d'un montage directeur polymérisé en prothèse composite.

Empreinte mucostatique et prothèse partielle à attachements.

**Auteur(s) :**

Hüe (O.)

N'Guyen (T.)

Levadoux (A.M.)

Orsenne (Ch.)

Curiel (J.P.)

**Durée :**

176 minutes

**Langue :**

Français

**Zone DVD :**

Multi-zones

**Date d'insertion :**

25/11/1987

**Producteur(s) :**

CIVideo

A.D.F.

**Photos extraites de la vidéo :**

**DVD**

**CCL090DVD**

**99,00 €**

**Auteur(s) :**  
Buch (D.)  
Orsenne (Ch.)

**Durée :**  
34 minutes

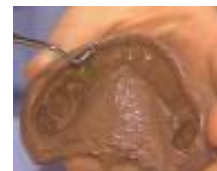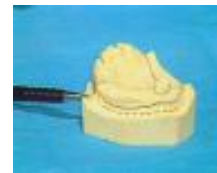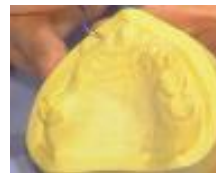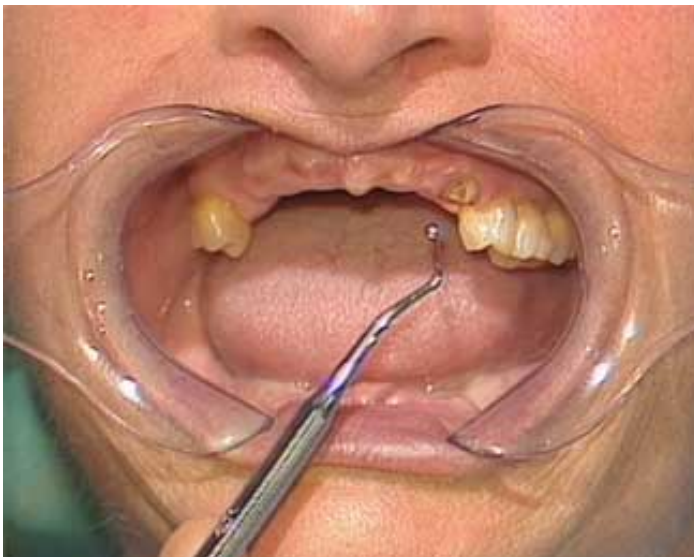**Langue :**  
Français

**Zone DVD :**  
Multi-zones

**Date d'insertion :**  
25/11/1987

**Producteur(s) :**  
CIVideo  
A.D.F.

**Photos extraites de la vidéo :**



**DVD**

**CCL088DVD**

**99,00 €**

**Auteur(s) :**

Le Texier (S.)

Batarec (E.)

Giumelli (B.)

Kleinfinger (S.)

Buch (D.)

**Durée :**

31 minutes

**Langue :**

Français

**Zone DVD :**

Multi-zones

**Date d'insertion :**

25/11/1987

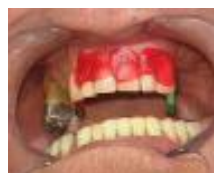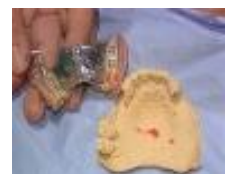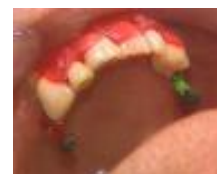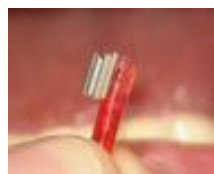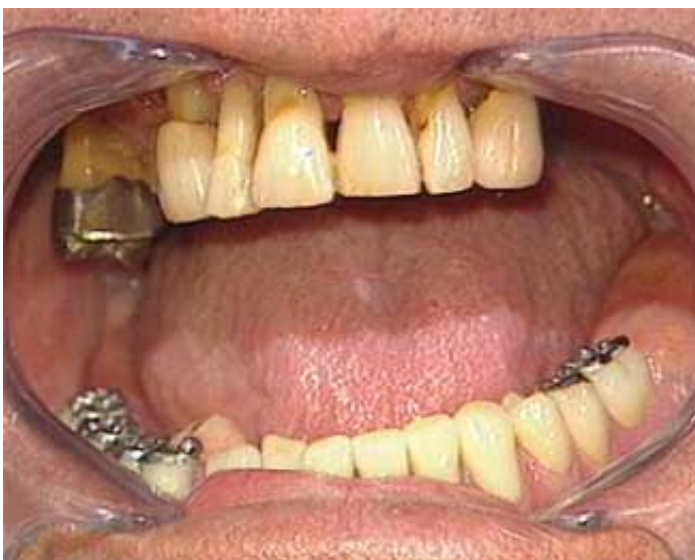**Producteur(s) :**

CIVideo

A.D.F.

Cette vidéo présente une prise d'empreinte à l'alginate au maxillaire en vue de réaliser une prothèse partielle avec des attachements et des fraisages.  
.L'empreinte à l'alginate est un acte quotidien apparemment banal, mais il est intéressant de montrer différentes phases qui demandent de la rigueur si l'on veut que le châssis soit parfaitement adapté lors de la mise en bouche.  
Le cas présenté est un cas d'édentation presque terminal complexe.  
Un débat instructif permet de cerner les problèmes posés par l'utilisation de l'alginate et l'opportunité d'une empreinte secondaire dans ce type de cas.

## Photos extraites de la vidéo :



vod

CCL056VOD

15,00 €

DVD

CCL056DVD

99,00 €

**Auteur(s) :**

Coudert (J.L)

Schoendorff (R)

Jaudoin (P.)

**Durée :**

43 minutes

**Langue :**

Français

**Zone DVD :**

Multi-zones

**Date d'insertion :**

25/11/1987

**Producteur(s) :**

CIVideo

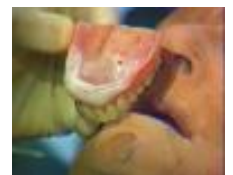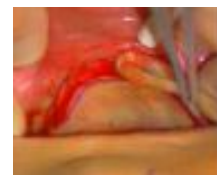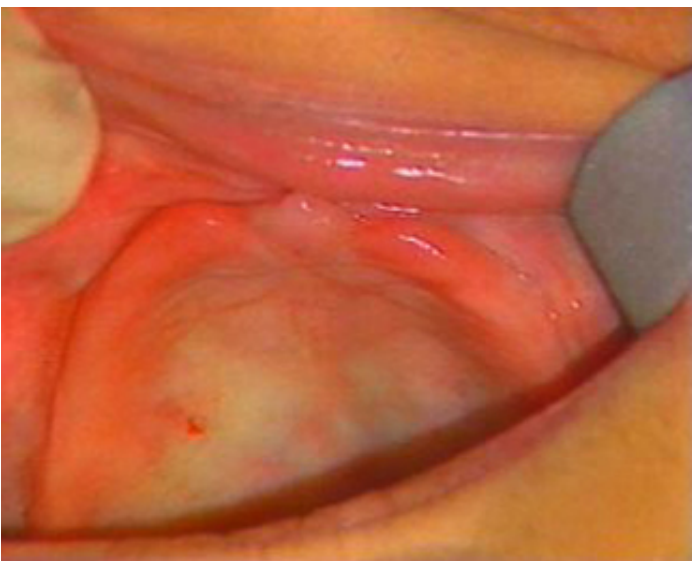
A.D.F.

Les prothèses complètes instables sont souvent à l'origine de blessures importantes des muqueuses. Elles provoquent également des résorptions osseuses et la présence de crêtes gingivales fibreuses.

La suppression de cette crête flottante est un acte d'apparence simple qui va être présenté dans le cas d'une patiente âgée de 69 ans.

Toutes les étapes cliniques et prothétiques sont décrites avec détails depuis l'anesthésie jusqu'à la pose de la prothèse.

### Photos extraites de la vidéo :





**DVD**

**CCL053DVD**

**99,00 €**

**Auteur(s) :**  
Trevelo (A.)  
Goldberg (M.)  
Lejoyeux (J.)

**Durée :**  
55 minutes

**Langue :**  
Français

**Zone DVD :**  
Multi-zones

**Date d'insertion :**  
20/09/1987

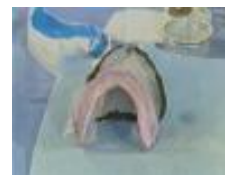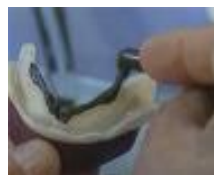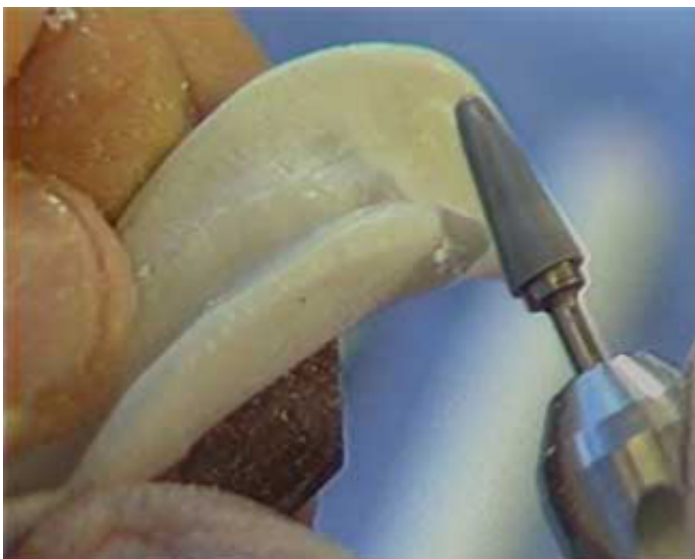**Producteur(s) :**  
CIVideo  
EG7

Le traitement de l'édentation totale s'adresse à l'infirmité des plus douloureuse et des plus méconnue.

Si l'édentation totale maxillaire est facilement résolue par une rétention aisée à acquérir, il n'en va pas de même au niveau de la mandibule.

J. Lejoyeux nous dévoile les principes fondamentaux et les détails à ne pas oublier qui nous permettent de réaliser et de réussir une empreinte de mandibule totalement édentée.

## Photos extraites de la vidéo :



**DVD**

**CCL008DVD**

**99,00 €**

Un cas prothétique complexe traité de A à Z chez une jeune patiente de 23 ans. Cette cassette traite des empreintes, de la mise en articulateur et du choix des dents.

**Auteur(s) :**

Rignon-Bret (J.M)

Buchard (P.)

Pompignoli (M.)

**Durée :**

55 minutes

**Langue :**

Français

**Zone DVD :**

Multi-zones

**Date d'insertion :**

20/03/1985

**Producteur(s) :**

CIVideo

R.O.M.

**Photos extraites de la vidéo :**

