



CATALOGUE OEIL DENTAIRE 2016 :

ORTHODONTIE

ORTHODONTIE : 9 vidéos

- » **CCL271** Méthode simplifiée de collage d'un fil de contention
- » **CCL259** Contention provisoire à l'aide du Biosplint
- » **CCL243** Collage à quatre mains en orthodontie
- » **CCL213** Etapes chirurgicales du traitement orthodontique de la canine incluse maxillaire
- » **CCL142** L'orthodontie linguale au quotidien
- » **CCL140** Freinectomie de la langue
- » **CCL126** Désinclusion de 13 suivie d'un collage
- » **CCL125** Germectomie de la 48
- » **CCL124** Extraction de 74 et germectomie de 34

vod

CCL271VOD

18,00 €

DVD

CCL271DVD

99,00 €

Auteur(s) :
Serfaty (E.)

Durée :
65 minutes

Langue :
Français

Zone DVD :
Multi-zones

Date d'insertion :
19/10/2002

Producteur(s) :
CIVideo

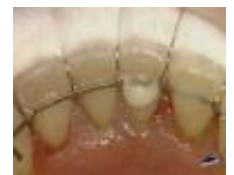La réussite d'une bonne contention est un problème quotidien qui intéresse autant l'orthodontie que la parodontologie.

L'application des techniques adhésives est ici particulièrement recommandée. Une garantie de la réussite nécessite un protocole opératoire rigoureux mais simple, qui est détaillé ici.

Quel moyen de contention utiliser ? Comment le préparer ? Comment le maintenir en place pendant le collage ?

Comment faire en présence d'un arc orthodontique vestibulaire ?

Photos extraites de la vidéo :



vod

CCL259VOD

18,00 €

Auteur(s) :
Ouhayoun (J.P.)

Durée :
14 minutes

Langue :
Français

Zone DVD :
Multi-zones

Date d'insertion :
10/07/2000

Producteur(s) :
CIVideo

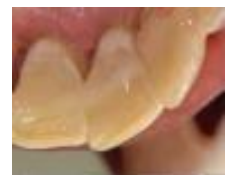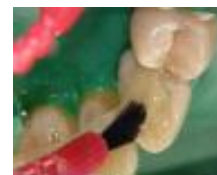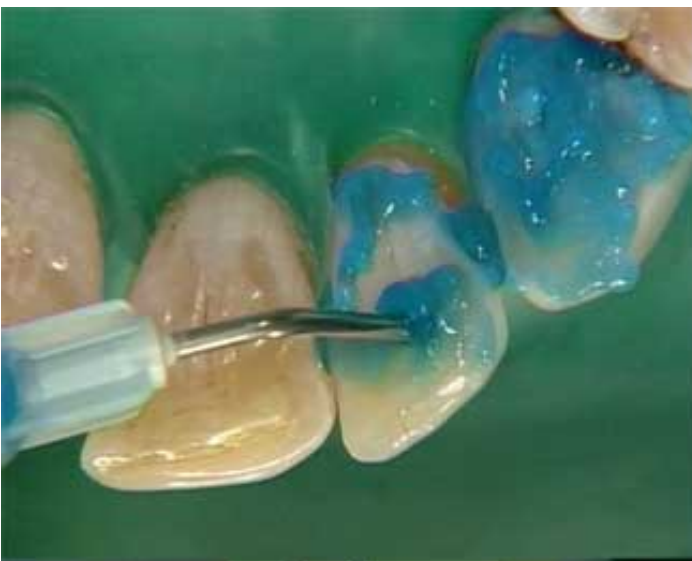Devant une dentisterie de plus en plus conservatrice, le praticien est régulièrement confronté au problème de mobilité dentaire.

L'application des techniques adhésives et plus particulièrement celles des attelles collées, trouve de plus en plus d'indications.

Dans cette situation, la dernière génération de fibre de polyéthylène constitue un apport nouveau.

La mise en place de cette fibre nécessite un protocole opératoire rigoureux mais simple, qui est détaillé ici.

Photos extraites de la vidéo :



vod

CCL243VOD

18,00 €

DVD

CCL243DVD

99,00 €

Auteur(s) :

Loreille (J.P)

Durée :

18 minutes

Langue :

Français

Zone DVD :

Multi-zones

Date d'insertion :

30/08/1998

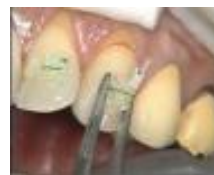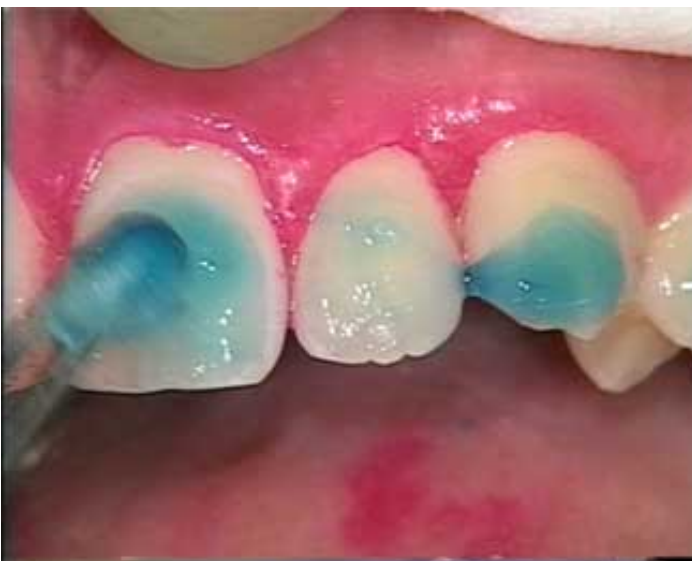Producteur(s) :


CIVideo

Ortho Plus

Quoi de plus contraignant que l'arrivée en urgence d'un patient pour un Bracket décollé ? Cette vidéo vous présente tous les trucs et astuces pour réussir vos collages, avec différents types de colle et différents brackets. Elle est destinée tant pour les orthodontistes confirmés que pour le débutant ou l'assistante.

Photos extraites de la vidéo :



vod	CCL213VOD	22,00 €
	CCL213DVD	107,00 €

Auteur(s) :
 Hugly (C.)
 Fontenelle (A.)
 Canal (P.)
 Loreille (J.P.)
 Korbendau (J.M.)

Durée :
 34 minutes

Langue :
 Français

Zone DVD :
 Multi-zones

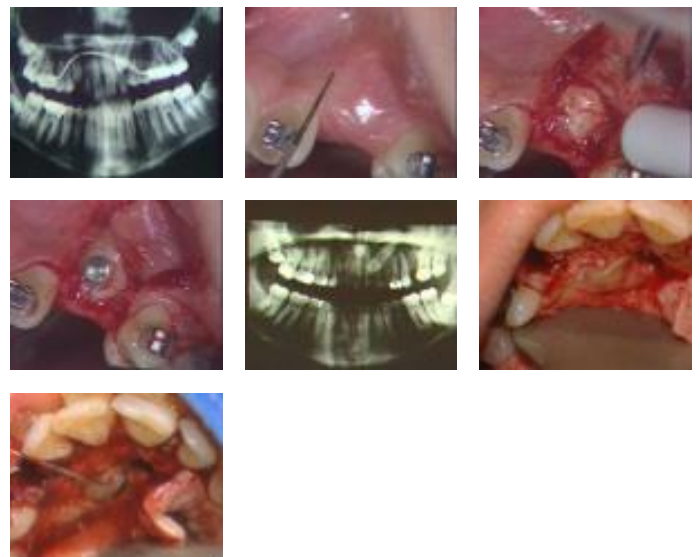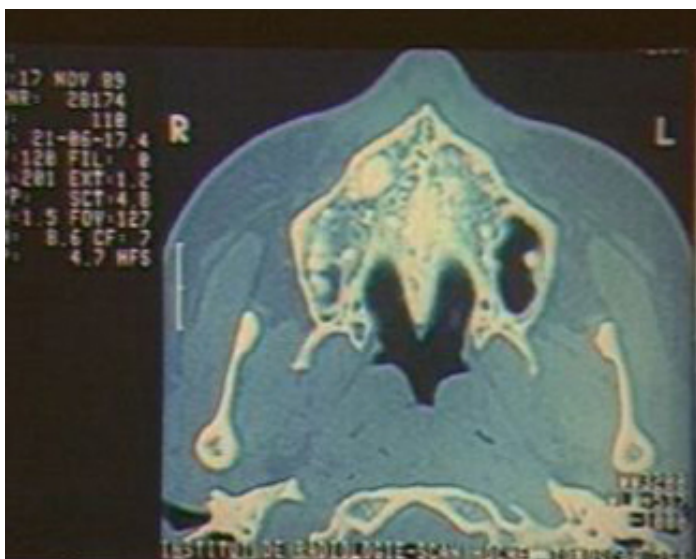
Date d'insertion :
 15/03/1995

Producteur(s) :
 CIVideo

La fréquence croissante des dysharmonies dento-maxillaires dues à une macrodontie relative, vous amènera un prochain jour, à coller un bracket de traction d'une canine incluse.

Synthèse publiée dans "L'oeil dentaire N° 1-95"

Photos extraites de la vidéo :



DVD

CCL142DVD

107,00 €

La technique comporte des attaches métalliques collées sur les faces linguales des dents. Cette vidéo répond aux nombreuses questions posées par les patients : visibilité, gêne de la langue, prononciation, blessure, etc.

Le principe de la technique est détaillé.

Les premiers stades du traitement sont suivis dans un cas clinique présentant un décalage squelettique léger de CI II avec fort recouvrement antérieur et des relations molaires et canines de CI II.

La phase de laboratoire est abordée, suivi de l'étape clinique du collage des brackets et des conseils d'hygiène propre à cette technique.

Cette démonstration se termine par le témoignage de plusieurs patients.

Auteur(s) :

Fillion (D.)

Leclerc (J.F.)

Baudoin (G.)

Durée :

27 minutes

Langue :

Français

Zone DVD :

Multi-zones

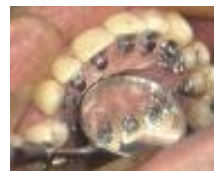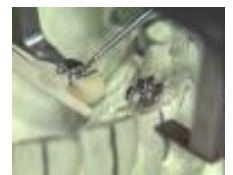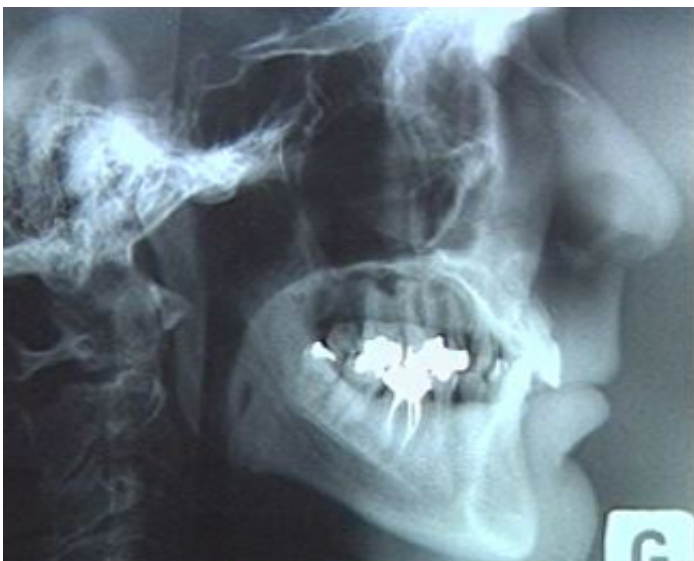Date d'insertion :

01/07/1990

Producteur(s) :

CIVideo

Photos extraites de la vidéo :



vod

CCL140VOD

15,00 €

DVD

CCL140DVD

92,00 €

Dans un premier temps, une première méthode de freinectomie est illustrée par un cas clinique.

Ce jeune homme présente une classe 2 division 1 d'angle. Le frein lingual est trop court et peut avoir une influence sur le développement de la base osseuse. Celle-ci peut être supprimée par une freinectomie. Cet acte simple est réalisé sous relaxation musicale.

Dans la deuxième partie, la freinectomie est ici abordée du point de vue anatomique. Une dissection nous permet de visualiser l'anatomie de la langue et tous les obstacles à éviter.

Auteur(s) :

Hugly (C.)

Théry-Hugly (M.C.)

Legris (S.)

Gaudy (J.F.)

Durée :

23 minutes

Langue :

Français

Zone DVD :

Multi-zones

Date d'insertion :

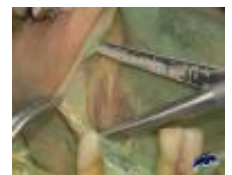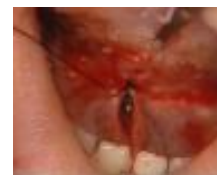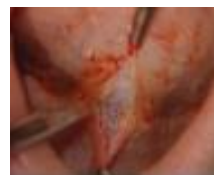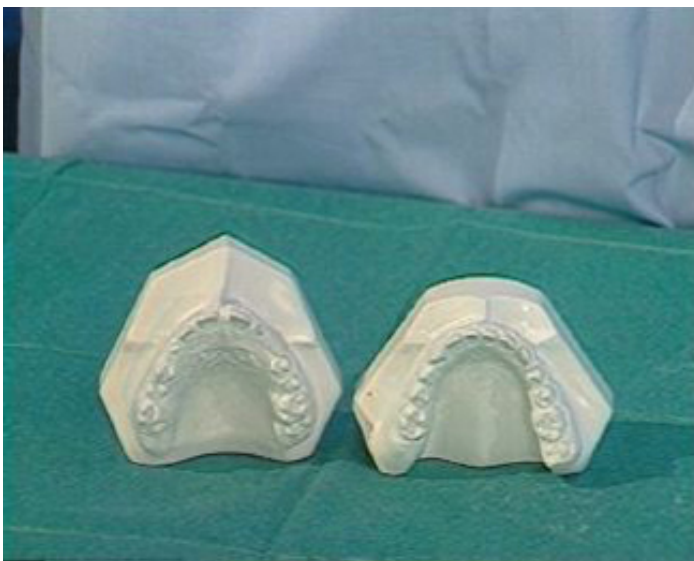
23/11/1989

Producteur(s) :

CIVideo

A.D.F.

Photos extraites de la vidéo :



vod

CCL126VOD

18,00 €

DVD

CCL126DVD

99,00 €

Chez cette jeune femme, la résistance d'une canine lactéale nous fait penser à l'inclusion de la canine définitive. Les radios nous révèlent une position palatine. Nous envisageons la remise en place par traction. L'opération est réalisée sous relaxation musicale. Après dégagement de la couronne de la canine, nous collons un fil rigide qui nous permettra la traction.

Auteur(s) :

Théry-Hugly (M.C.)

Hugly (C.)

Legris (S.)

Canal (P.)

Durée :

41 minutes

Langue :

Français

Zone DVD :

Multi-zones

Date d'insertion :

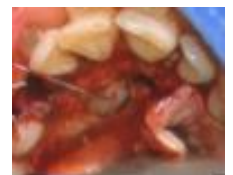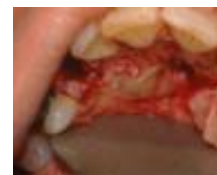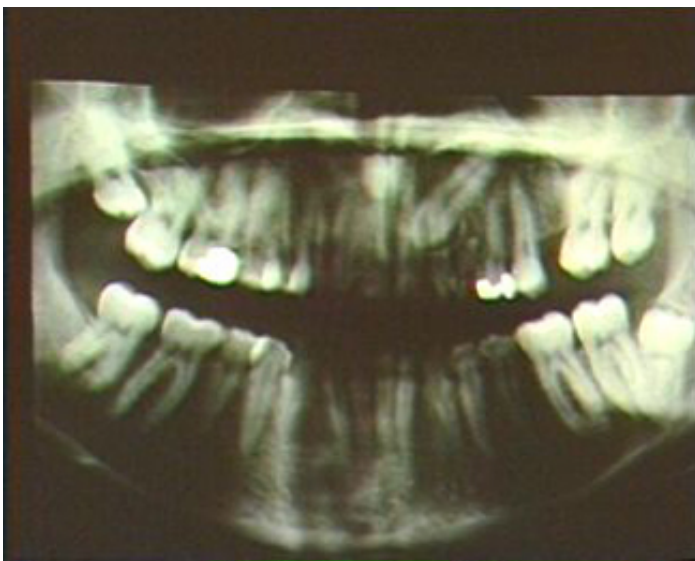23/11/1989

Producteur(s) :

CIVideo

A.D.F.

Photos extraites de la vidéo :



vod

CCL125VOD

18,00 €

DVD

CCL125DVD

99,00 €

Faisant suite à un traitement d'ODF, il est décidé d'extraire les germes des dents de sagesse inférieures. Une relaxation pré et peropératoire musicale permet au jeune patient d'être calme et détendu. Après décollement d'un lambeau mucopériosté, le fraisage de l'os permet l'accès au germe. La clarté de la démonstration et la précision des images, rendent cette cassette indispensable pour ceux qui doivent opérer une germectomie.

Auteur(s) :

Théry-Hugly (M.C.)

Legris (S.)

Casamajor (Ph.)

Hugly (C.)

Durée :

29 minutes

Langue :

Français

Zone DVD :

Multi-zones

Date d'insertion :

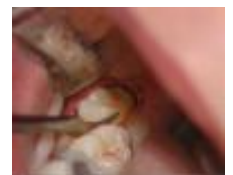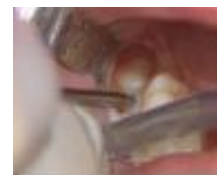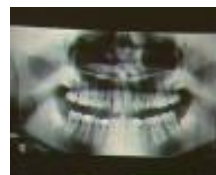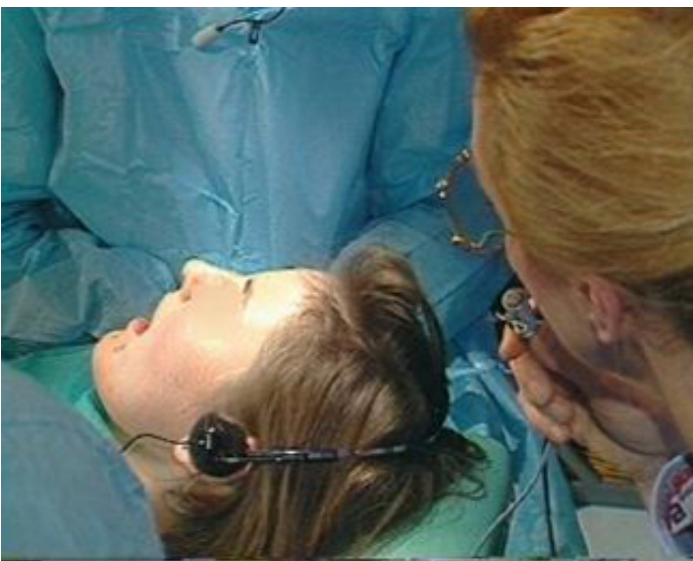22/11/1989

Producteur(s) :

CIVideo

A.D.F.

Photos extraites de la vidéo :



vod

CCL124VOD

18,00 €

DVD

CCL124DVD

99,00 €

Nous sommes en présence d'un enfant de 8 ans qui présente une dysharmonie dento-maxillaire devant l'évolution en simultané des canines et des prémolaires. Il est décidé de procéder à l'extraction des molaires lactéales et à la germectomie des prémolaires mandibulaires. Nous assistons ici à l'acte opératoire dans le secteur inférieur gauche. Cet acte s'effectue sous relaxation pré et peropératoire psychomusicale.

Auteur(s) :

Legris (S.)

Casamajor (Ph.)

Hugly (C.)

Théry-Hugly (M.C.)

Durée :

23 minutes

Langue :

Français

Zone DVD :

Multi-zones

Date d'insertion :

22/11/1989

Producteur(s) :

CIVideo

A.D.F.

Photos extraites de la vidéo :

