



**CATALOGUE OEIL DENTAIRE 2016 :**

**CHIRURGIE OSSEUSE**

## CHIRURGIE OSSEUSE : 6 vidéos

- » **CCL347** La régénération parodontale
- » **CCL338** Remplacement d'une 21 à l'aide d'un implant festonné, dans un cas de perte osseuse vestibulaire très importante
- » **DOS002** Les matériaux de comblement
- » **CCL230** Chirurgie parodontale : Elongation coronaire
- » **CCL206** Prévention des pertes de substance : le défaut osseux
- » **CCL077** Traitement d'une lésion infra-osseuse

vod

CCL347VOD

18,00 €

DVD

CCL347DVD

99,00 €

**Auteur(s) :**

Mora (F)

Cavelier (S)

Brochery (B)

Korngold (S)

Bertrand (M)

**Durée :**

108 minutes

**Langue :**

Français

**Zone DVD :**

Multi-zones

**Date d'insertion :**

04/10/2012

**Producteur(s) :**

EG7

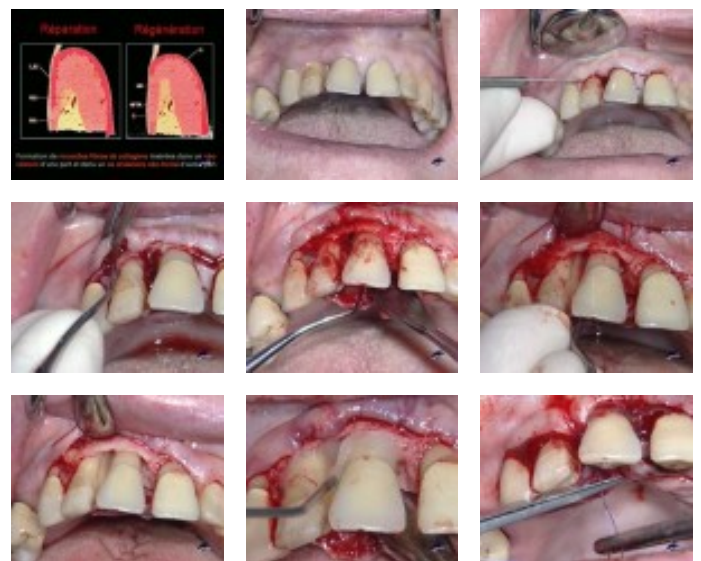
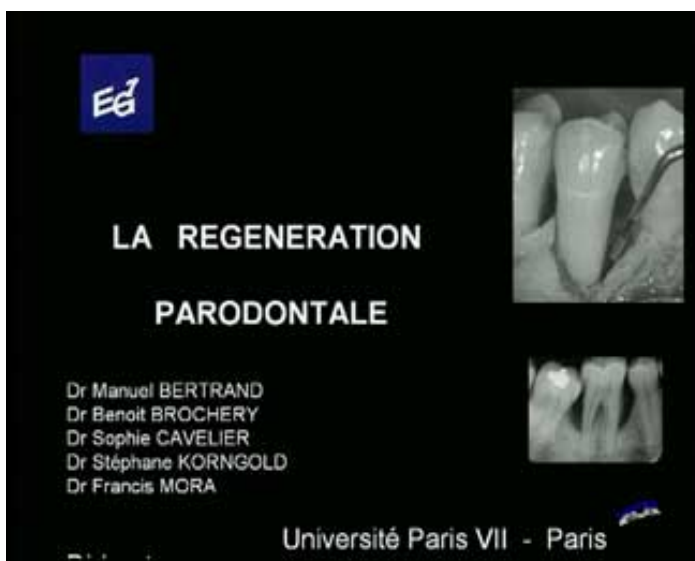CIVideo

Cette patiente présente en mésiale de la 11 un défaut intra osseux qui est associé à la présence d'une poche de 9 mm. Elle présente également une perte de papille entre 11 et 12 avec la présence d'un cratère très important. La présence de cette poche de 6 à 7 mm en mesiale et d'une autre en palatin sont également constatées ce qui laisse penser qu'on se trouve en présence d'un défaut osseux en cuvette.

Dans ce cas, on a un biotype parodontal plutôt épais et on est en présence d'un contrôle de plaque et d'un brossage efficace qui vont permettre une intervention.

Toutes les étapes cliniques sont expliquées en détails.

**Photos extraites de la vidéo :**



vod

**CCL338VOD**

**18,00 €**

DVD

**CCL338DVD**

**99,00 €**

**Auteur(s) :**  
Hanisch (O.)

**Durée :**  
71 minutes

**Langue :**  
Français

**Zone DVD :**  
Multi-zones

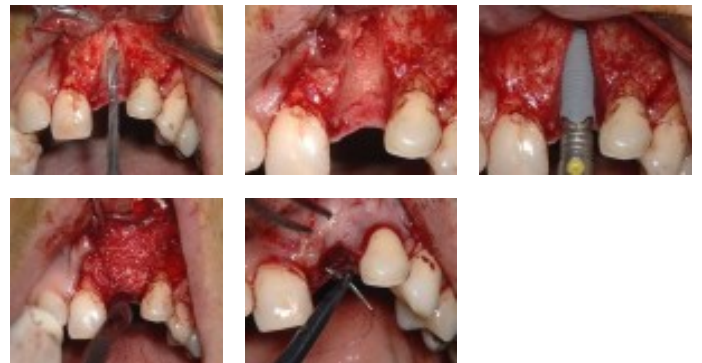
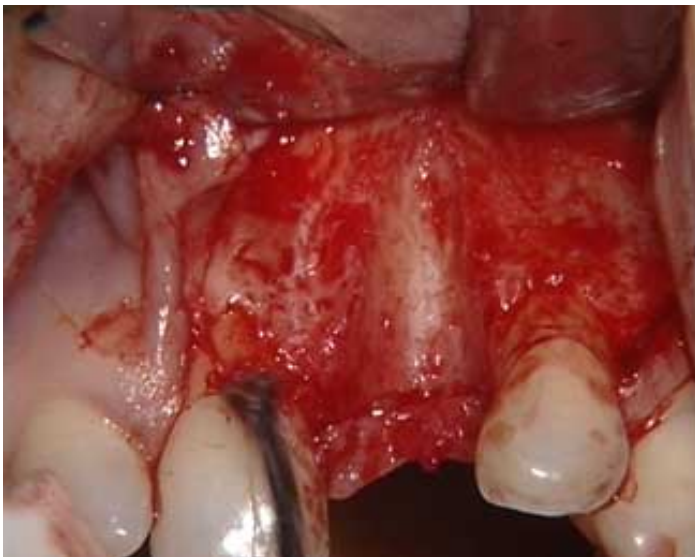**Date d'insertion :**  
26/12/2008

**Producteur(s) :**  
I.F.C.D.  
CIVideo

L'incisive centrale supérieure gauche a dû être extraite suite à une fracture longitudinale ayant entraîné une perte importante de l'os alvéolaire vestibulaire. La temporisation a permis de maintenir un volume gingival satisfaisant avec conservation de papilles interdentaires.

Il est décidé de poser un implant avec un col festonné, très bien adapté dans cette situation. La perte osseuse sera corrigée par l'apport de matériau de comblement maintenu par une membrane.

## Photos extraites de la vidéo :



**DVD**

**DOS002DVD**

**130,00 €**

**Auteur(s) :**  
Ouhayoun (J.P.)  
Bowers (G.M.)  
Duran (D.)  
Benqué (E)  
Pré (P.)

**Durée :**  
84 minutes

**Langue :**  
Français

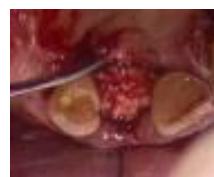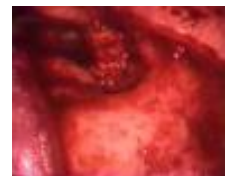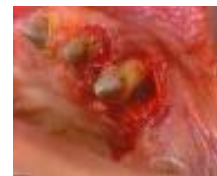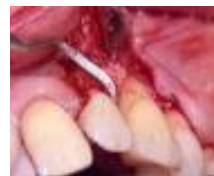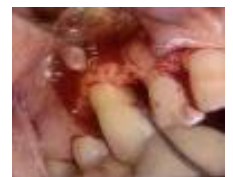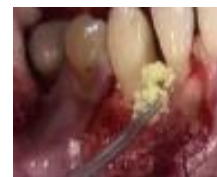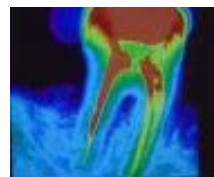
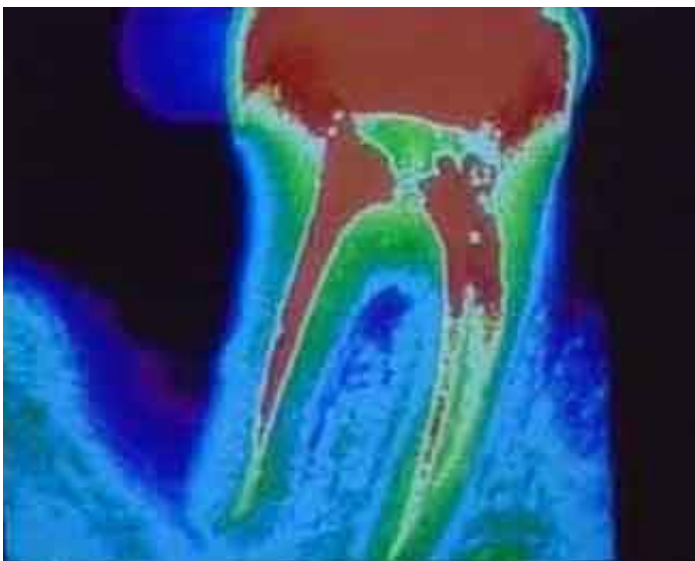
**Zone DVD :**  
Multi-zones

**Date d'insertion :**  
01/10/1998

**Producteur(s) :**  
CIVideo  
A.D.F.  
S.F.P.

Que faire devant un déficit osseux dû à un kyste, à une extraction dentaire, ou à une lésion parodontale ? Différentes familles de matériaux plus ou moins résorbables existent sur le marché : Biocoral, Synthograft, Interpore, Bioapatite, os lyophilisé, etc. Quelles sont leurs indications ? Quels en sont les protocoles opératoires ? Quels sont les facteurs qui permettent de réussir un traitement ?

## Photos extraites de la vidéo :



vod

CCL230VOD

22,00 €

DVD

CCL230DVD

107,00 €

**Auteur(s) :**

Azzi (R)

Serfaty (R)

Itic (J.)

**Durée :**

52 minutes

**Langue :**

Français

**Zone DVD :**

Multi-zones

**Date d'insertion :**

15/03/1997

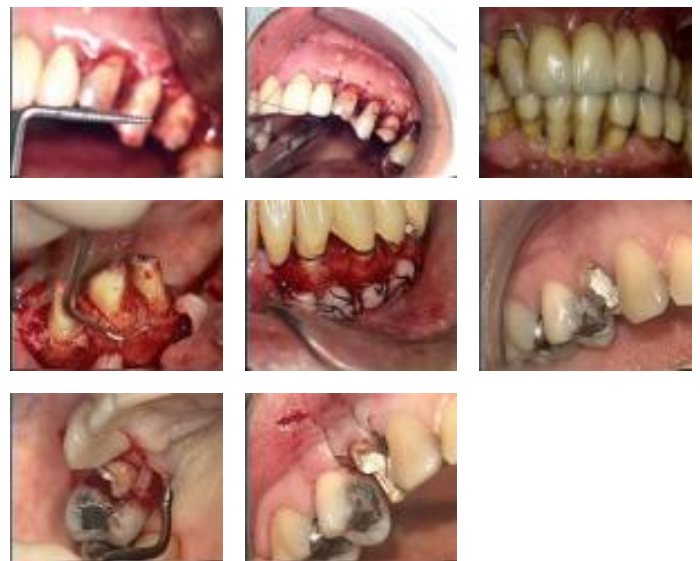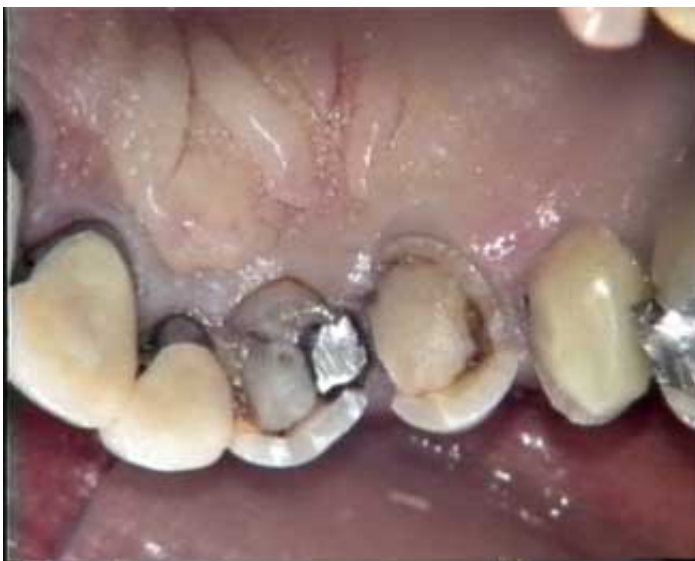**Producteur(s) :**

CIVideo

Cette méthode de chirurgie parodontale répond à deux problèmes cliniques principaux : d'une part, une hauteur coronaire insuffisante pour une bonne rétention prothétique, d'autre part, une surface dentaire disgracieuse, concernant une dent ou un groupe de dents, par rapport aux dents collatérales ou au volume des lèvres. Toutes les étapes chirurgicales, le matériel nécessaire, mais aussi le résultat esthétique, sont présentés dans cette vidéocassette.

Synthèse publiée dans "L'oeil dentaire 1-97"

## Photos extraites de la vidéo :



vod

CCL206VOD

22,00 €

**Auteur(s) :**

Itic (J.)

Pokoïk (P.)

Danan (M.)

**Durée :**

56 minutes

**Langue :**

Français

**Zone DVD :**

Multi-zones

**Date d'insertion :**

15/03/1994

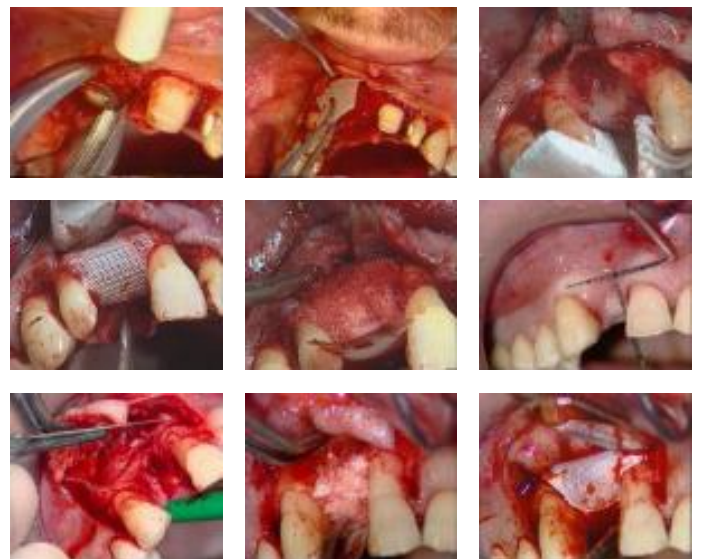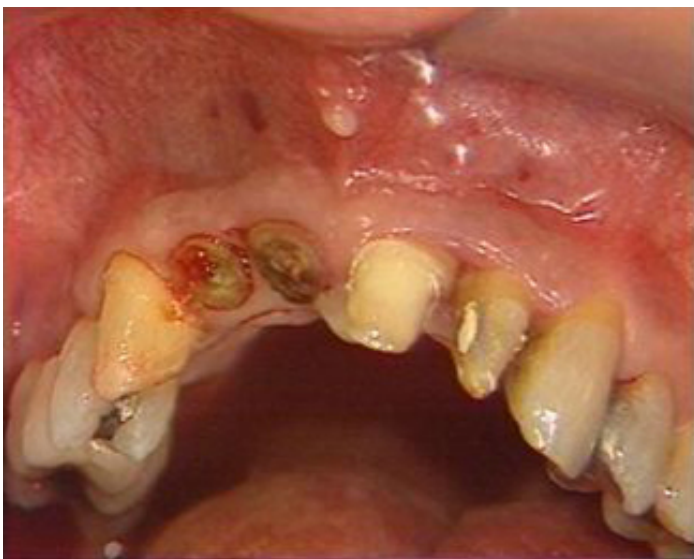**Producteur(s) :**

CIVideo

Différents cas cliniques, différents types de traitements pour prévenir et corriger le défaut osseux consécutif à un effondrement tissulaire.

Synthèse publiée dans "L'oeil dentaire N° 1-94"

**Photos extraites de la vidéo :**



**DVD**

**CCL077DVD**

**92,00 €**

**Auteur(s) :**  
Pré (P.)  
Giovanolli (J.L)

**Durée :**  
25 minutes

**Langue :**  
Français

**Zone DVD :**  
Multi-zones

**Date d'insertion :**  
10/05/1989

**Producteur(s) :**  
CIVideo  
R.O.M.

Lésion infra-osseuse importante entre des prémolaires inférieures entraînant leurs mobilités. Le traitement est classique : Incision - curetage - surfaçage - comblement - suture. Le comblement s'effectue au synthograft. L'originalité de la démonstration réside dans l'élaboration d'une contention incluse dans le bridge provisoire.

## Photos extraites de la vidéo :

