



l'oeil dentaire

CATALOGUE OEIL DENTAIRE 2012 :

MISE EN CHARGE IMMÉDIATE

MISE EN CHARGE IMMÉDIATE : 9 vidéos

- » **CCL332** Extraction et implantation immédiate par chirurgie guidée
- » **DOS015** Extraction, implantation et mise en charge immédiate
- » **CCL345** Edentement complet maxillaire et chirurgie guidée avec mise en charge immédiate
- » **CCL340** Mise en charge immédiate d'une incisive maxillaire, après greffe d'apposition
- » **OEI104** Oeil Dentaire 2004 : numéro 1
- » **CCL282** Mise en charge rapide d'un bridge implantaire Procera
- » **CCL280** Rétentions complémentaires implanto-portées en prothèse adjointe complète
- » **OEI303** Oeil Dentaire 2003 : numéro 3
- » **CCL256** Remplacement immédiat d'une incisive supérieure, au moyen d'un implant

vod

CCL332VOD

25,00 €

DVD

CCL332DVD

130,00 €

Auteur(s) :

Daas (M.)

Dada (K.)

Postaire (M.)

Vicaud (F.)

Durée :

165 minutes

Langue :

Français

Zone DVD :

Multi-zones

Date d'insertion :

02/10/2009

Producteur(s) :

CIVideo

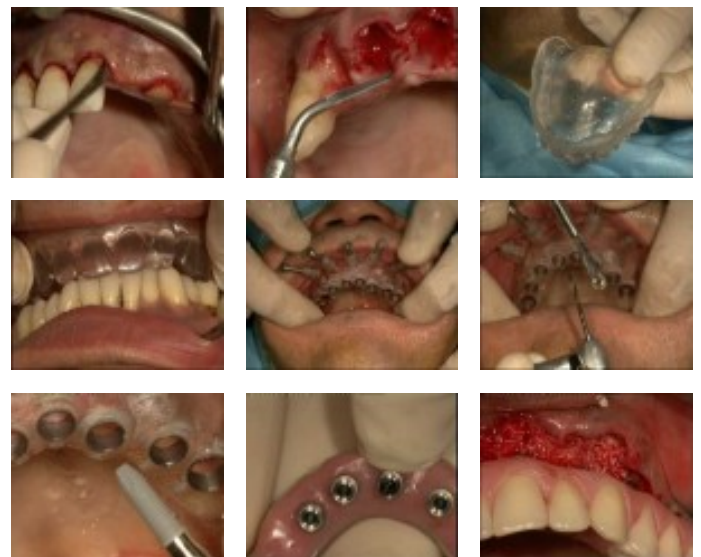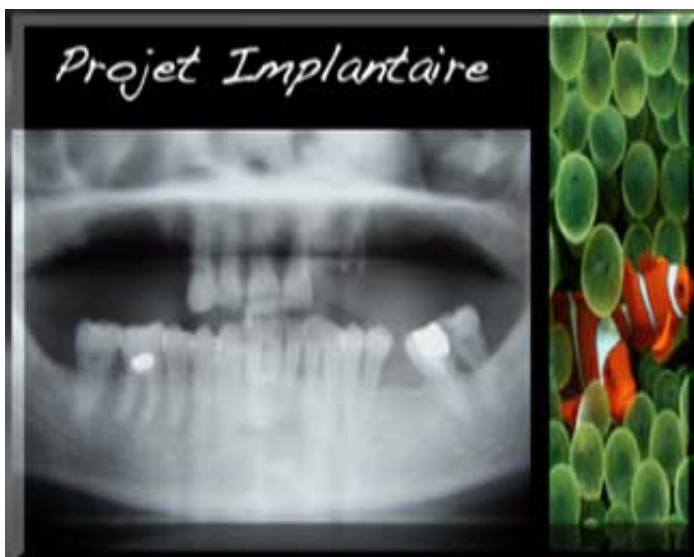
La thématique de cette vidéo est l'extraction, l'implantation et la mise en charge immédiate. Le patient traité est jeune, 51 ans, sans aucune pathologie ni allergie. Il présente une perte de dimension verticale d'occlusion conséquente avec un cas d'édentement postérieur maxillaire de classe A qui est une situation favorable pour une extraction, implantation immédiate.

Au maxillaire le bloc antérieur présente des dents délabrées. Le choix de la réhabilitation prothétique se porte vers l'extraction, l'implantation et la mise en charge immédiate.

Cette vidéo présente le temps par temps de la technique, de l'anesthésie à la pose de la prothèse : rappel sur la définition de la prothèse complète immédiate d'usage, définition de la mise en charge immédiate, problématique extraction / implantation, le concept Nobel Bio Guide.

L'acte clinique est complété par des rappels théoriques et des définitions.

Photos extraites de la vidéo :



DVD

DOS015DVD

130,00 €

Auteur(s) :
Cannas (B.)
Gillot (L.)
Laujac (M.H.)

Durée :
120 minutes

Langue :
Français

Zone DVD :
Multi-zones

Date d'insertion :
30/09/2009

Producteur(s) :
CIVideo

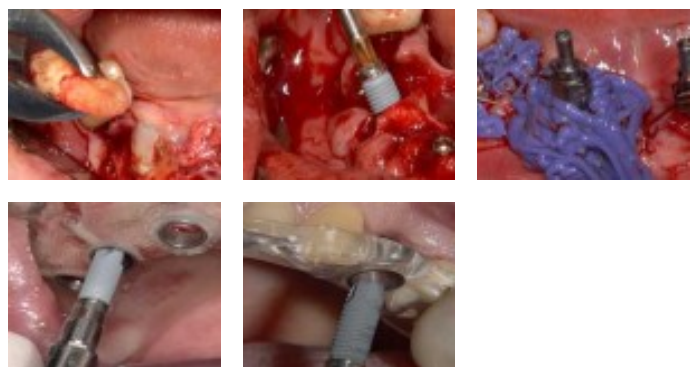

Cette vidéo présente les nouveaux concepts de mise en charge immédiate d'implants, par la pose des prothèses dans la même journée. Trois cas cliniques illustrent différentes techniques depuis l'approche conventionnelle jusqu'à la chirurgie guidée..

Le premier cas clinique est traité par la technique dite "All on four" qui consiste à ne poser que quatre implants dont deux le plus postérieurement possible. Toutes les étapes cliniques sont très détaillées depuis la présentation du cas, les extractions jusqu'à la pose d'une prothèse provisoire, le soir même.

Le deuxième patient est édenté complet. La technique de la chirurgie guidée est utilisée. Elle permet la pose de la prothèse définitive dans le même temps opératoire.

Le troisième patient présente un édentement unitaire. La technique de la chirurgie guidée est utilisée et la prothèse définitive posée dans la même séance.

Photos extraites de la vidéo :



vod

CCL345VOD

18,00 €

DVD

CCL345DVD

99,00 €

Auteur(s) :

Daas (M.)

Dada (K.)

Postaire (M.)

Vicaud (F.)

Durée :

59 minutes

Langue :

Français

Zone DVD :

Multi-zones

Date d'insertion :

30/09/2009

Producteur(s) :

CIVideo

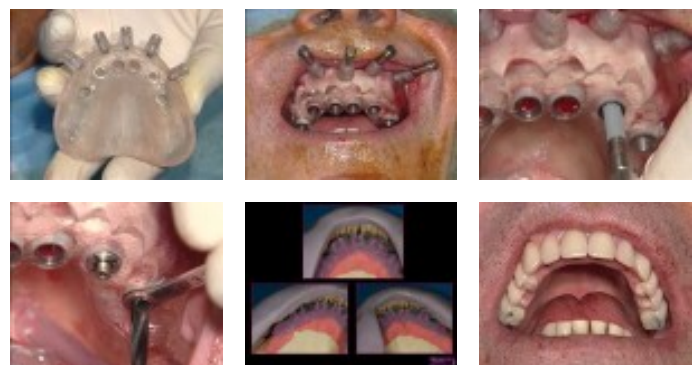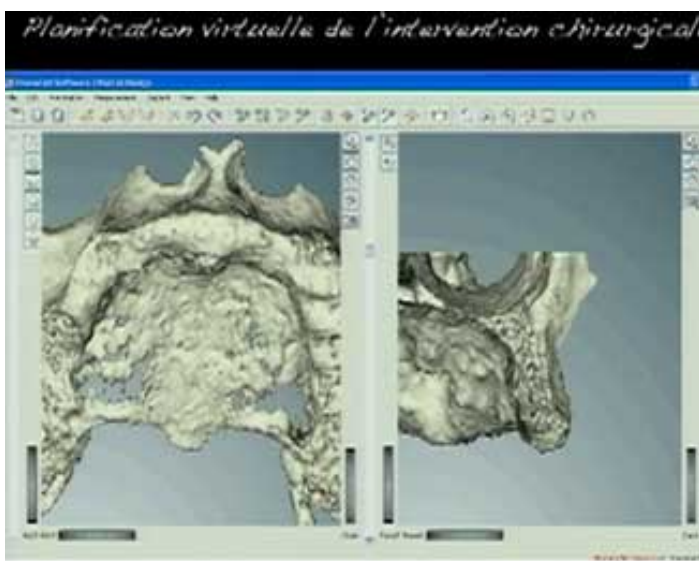
Ce patient de 63 ans présente un édentement de classe 4 au maxillaire. L'état parodontal est déficient. Il présente de nombreuses reconstitutions et des prothèses amovibles inadaptées qui justifient le choix de passer à un édentement complet maxillaire.

Les extractions sont effectuées et la prothèse complète réalisée dans un premier temps.

A partir d'un guide d'imagerie et d'un guide d'occlusion, la planification de la chirurgie et de la prothèse peuvent être réalisées.

Cette vidéo montre le temps par temps de l'acte chirurgical.

Photos extraites de la vidéo :



vod

CCL340VOD

18,00 €

DVD

CCL340DVD

99,00 €

Auteur(s) :
Cannas (B.)
Gillot (L.)
Laujac (M.H.)

Durée :
39 minutes

Langue :
Français

Zone DVD :
Multi-zones

Date d'insertion :
30/09/2009

Producteur(s) :
CIVideo

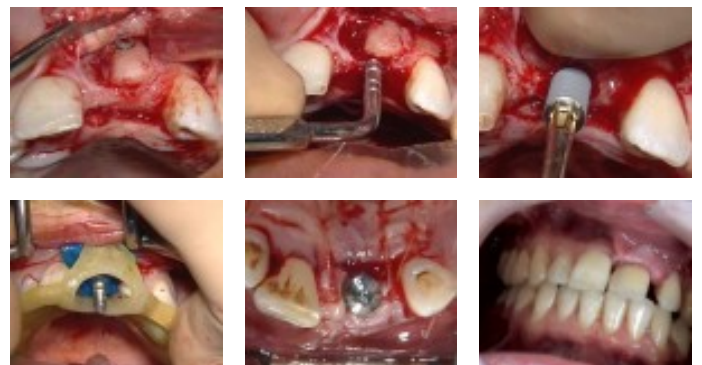
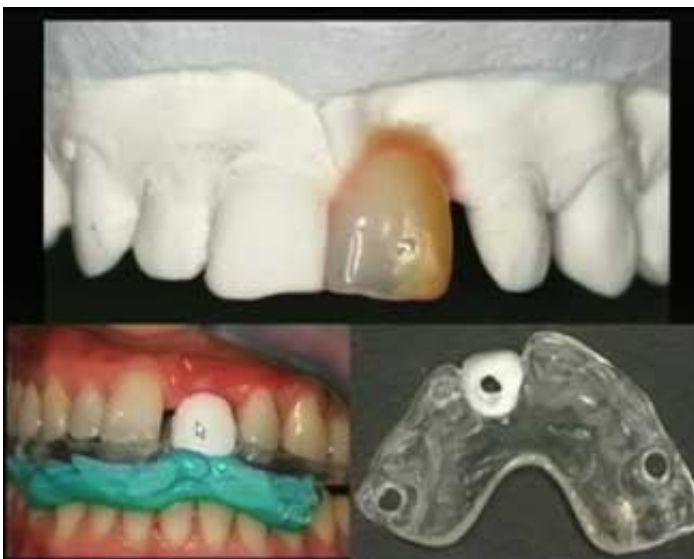Ce patient de 35 ans a perdu son incisive centrale maxillaire. Une greffe osseuse d'aposition a été réalisée pour compenser une perte osseuse importante en regard de cette 21 absente..

Un guide d'imagerie a été réalisé à partir d'un wax-up qui tient compte des souhaits du patient.

L'analyse des radios après cicatrisation, permet d'envisager la pose d'un implant de 10 par 4 avec mise en charge immédiate et pose d'une couronne provisoire le soir même de l'intervention.

La temps par temps de la technique est abordée en détail.

Photos extraites de la vidéo :





OEI104DVD

130,00 €

Auteur(s) :
Mongeot (M.)
Benero (S.)
Colon (P.)
Bozon (C.)

Durée :
98 minutes

Langue :
Français

Zone DVD :
Multi-zones

Date d'insertion :
07/10/2004

Producteur(s) :
CIVideo

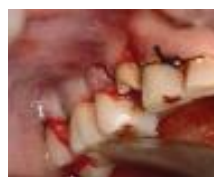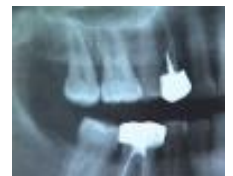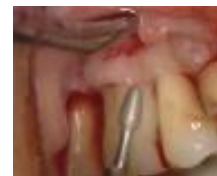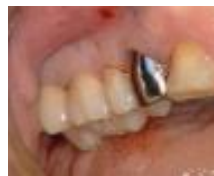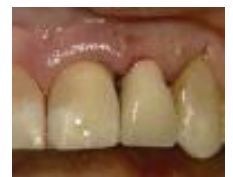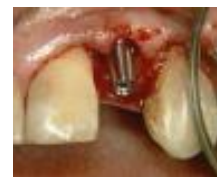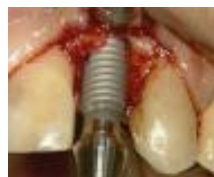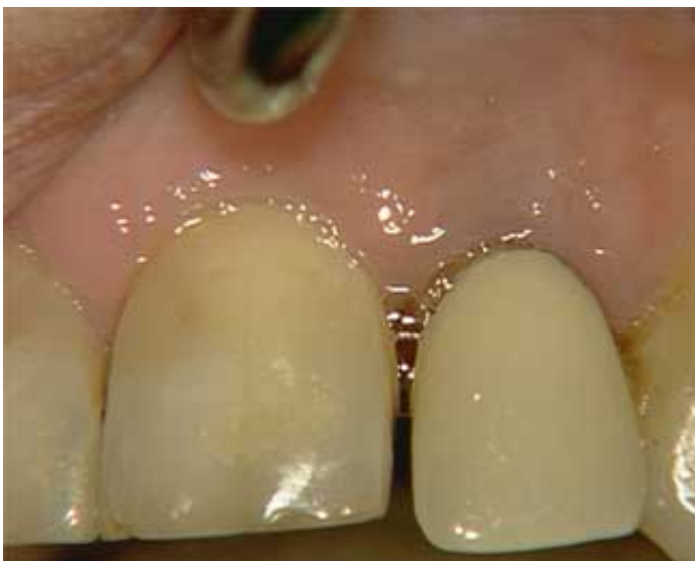Clinique : “ Pose d'un implant Paragon SWISSPLUS : Technique en un seul temps opératoire ” (33 mn)

Pratique : “ Technique d'éclaircissement dentaire en 1 heure ” (17 mn)

Pratique : “ Mise en place de la matrice PALODENT ” (6 mn)

Clinique : “ Lambeau d'assainissement ” (37 mn)

Photos extraites de la vidéo :



vod

CCL282VOD

22,00 €

DVD

CCL282DVD

107,00 €

Auteur(s) :
Cannas (B.)
Gillot (L.)

Durée :
81 minutes

Langue :
Français

Zone DVD :
Multi-zones

Date d'insertion :
05/10/2003

Producteur(s) :
CIVideo
SAPO Implant

A travers cette cassette vidéo, nous vous présentons l'intérêt de la mise en charge immédiate rapide d'un bridge implantaire Procera.

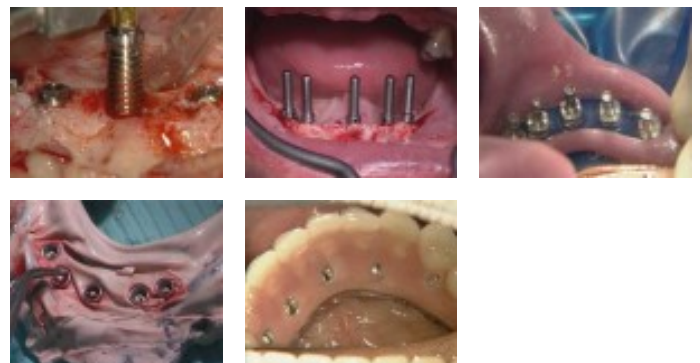
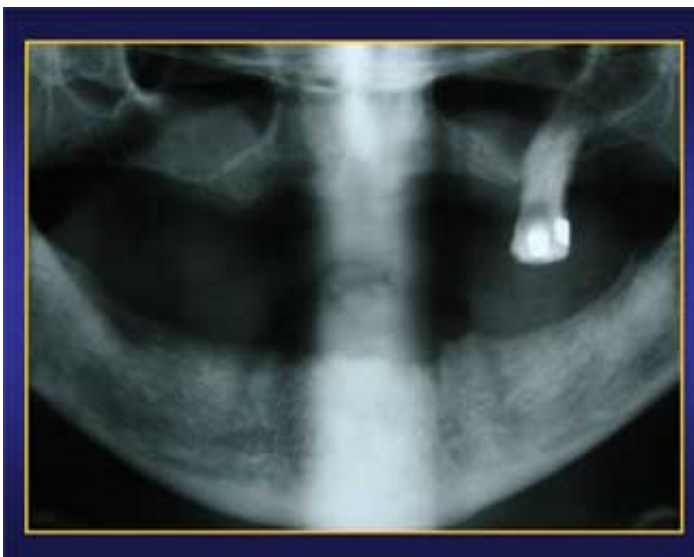Rapide signifie la pose de la prothèse de 5 à 7 jours après la pose des implants.

La connection des fixtures par une infrastructure rigide réduit considérablement les micromouvements de la prothèse et permet d'obtenir une fiabilité comparable aux techniques traditionnelles en deux temps chirurgicaux.

L'infrastructure est usinée en Titane

Toutes les étapes sont présentées ici dans deux situations cliniques.

Photos extraites de la vidéo :



vod

CCL280VOD

22,00 €

DVD

CCL280DVD

107,00 €

Auteur(s) :
Dabadie (M.)

Durée :
80 minutes

Langue :
Français

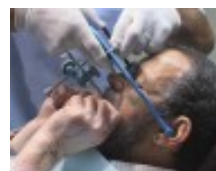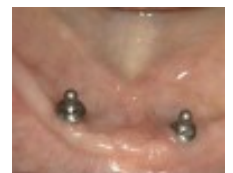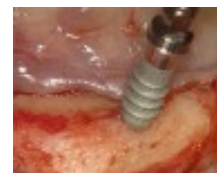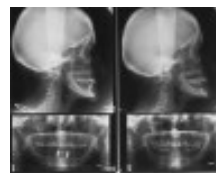
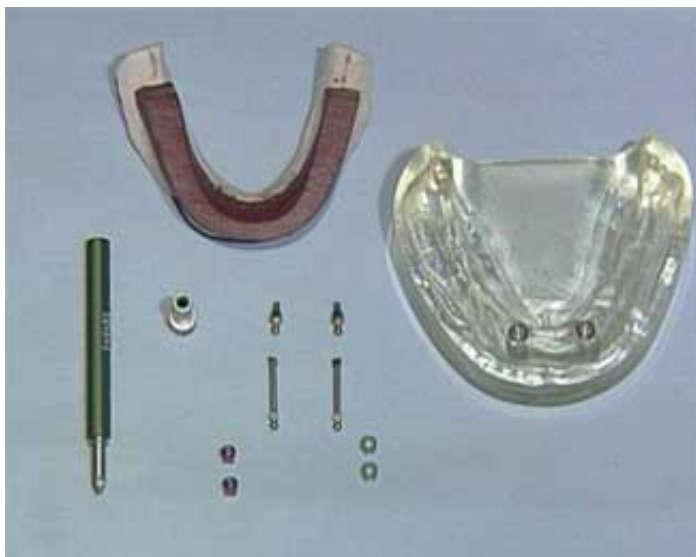
Zone DVD :
Multi-zones

Date d'insertion :
05/10/2003

Producteur(s) :
CIVideo

A travers cette cassette vidéo, nous vous présentons l'intérêt des techniques implantaires dans le traitement prothétique de l'édentation totale mandibulaire. La prothèse complète implantaire restera toujours une prothèse traditionnelle. Cette prothèse aura toujours des micromouvements et une sustentation relative. L'implant aujourd'hui vous permet d'augmenter cette rétention. Les différentes solutions vous sont présentées avec un maximum de détails, tant pour une stabilisation par boutons-pression que par une barre de jonction.

Photos extraites de la vidéo :





OEI303DVD

130,00 €

Auteur(s) :

Colon (P.)
Cannas (B.)
Gillot (L.)

Durée :

121 minutes

Langue :

Français

Zone DVD :

Multi-zones

Date d'insertion :

01/06/2003

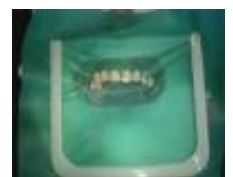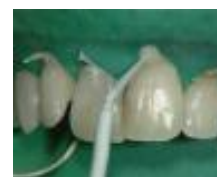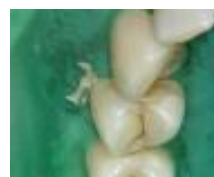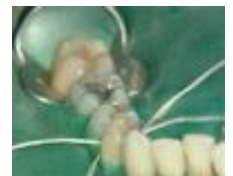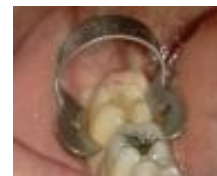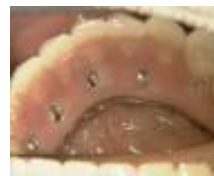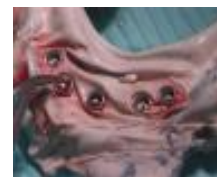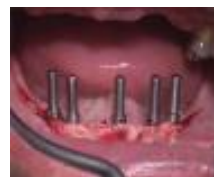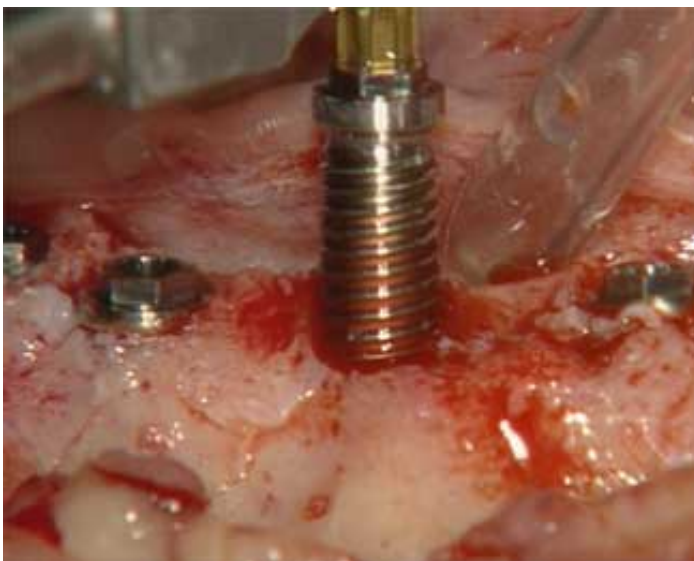
Producteur(s) :

CIVideo

Synthèse : “ Mise en charge rapide d'un bridge implantaire Procera ” (86 mn)

Clinique : “ Pose de la digue en odontologie restauratrice : Les problèmes, leurs solutions ” (36 mn)

Photos extraites de la vidéo :



vod

CCL256VOD

18,00 €

DVD

CCL256DVD

99,00 €

Auteur(s) :
Touati (B)
Saadoun (A.)

Durée :
20 minutes

Langue :
Français

Zone DVD :
Multi-zones

Date d'insertion :
10/07/2000

Producteur(s) :
CIVideo

Il s'agit d'une patiente d'une trentaine d'années, qui a subi la perte de l'incisive centrale supérieure gauche.

La pose de l'implant "Replace" de chez Steri-oss, a lieu 8 semaines après l'extraction. L'accès au site implantaire nécessite un lambeau muqueux qui permettra une petite greffe conjonctive et la pose de matériau de comblement.

Une couronne provisoire est confectionnée et posée immédiatement, le jour même de la pose de l'implant, ceci afin de guider la cicatrisation de la gencive et le maintien d'un feston gingivale esthétique.

Photos extraites de la vidéo :

