



l'oeil dentaire

**CATALOGUE OEIL DENTAIRE 2012 :**

**GREFFE OSSEUSE**

## GREFFE OSSEUSE : 16 vidéos

- » **CCL366** Un cas de greffe d'apposition au niveau de 36 et 37 avec prélèvement ramique, à l'aide d'ultra-son
- » **CCL364** Pose d'un implant en 43, avec une régénération osseuse guidée autogène, grâce au prélèvement d'une carotte osseuse
- » **CCL350** Augmentation du volume osseux sous-sinusien par la technique de Summers et pose de 3 implants
- » **CCL357** Greffe d'apposition au niveau d'une 21
- » **CCL351** Pose d'un implant en 24 et augmentation du volume osseux sous-sinusien au niveau de 25-26-27
- » **CCL346** L'approche latérale de la greffe sinusienne
- » **CCL340** Mise en charge immédiate d'une incisive maxillaire, après greffe d'apposition
- » **CCL338** Remplacement d'une 21 à l'aide d'un implant festonné, dans un cas de perte osseuse vestibulaire très importante
- » **CCL335** Remplacement d'une 14 à l'aide d'un implant avec comblement d'une perte osseuse vestibulaire importante
- » **CCL334** Pose de 3 implants en 14, 15 et 16, sur des sites d'extractions récentes
- » **CCL312** Greffe de comblement sinusien et mise en place de deux implants de large diamètre par la technique non-enfoui
- » **CCL329** Sinus lift et greffe de comblement sinusien
- » **CCL309** Augmentation de volume osseux sous sinusien par la technique des ostéotomes avec mise en place d'un implant
- » **OEI304** Oeil Dentaire 2004 : numéro 3
- » **CCL294** Sinus Lift et implantation immédiate
- » **CCL249** Gestion des cas limites en implantologie : Présence d'un sinus maxillaire important

vod

CCL366VOD

18,00 €

DVD

CCL366DVD

99,00 €

**Auteur(s) :**  
Antoun (H.)

**Durée :**  
136 minutes

**Langue :**  
Français

**Zone DVD :**  
Multi-zones

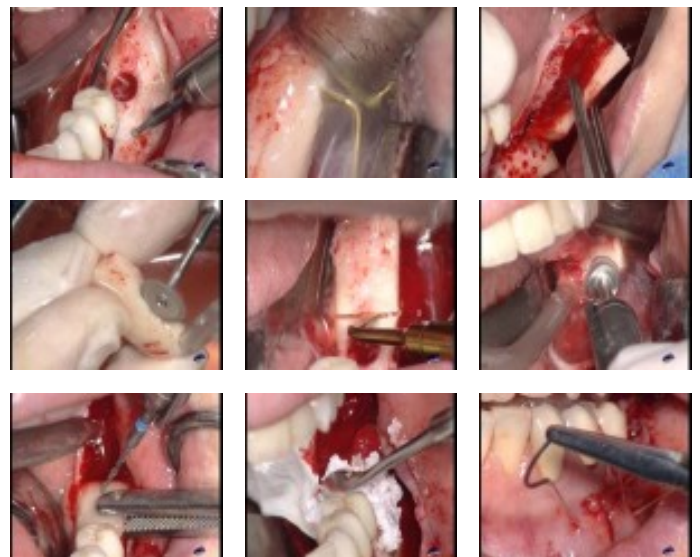
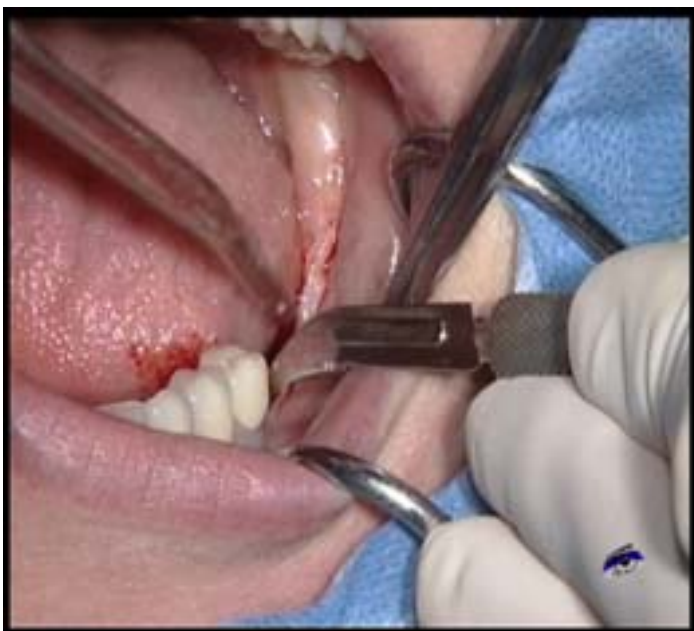**Date d'insertion :**  
28/06/2011

**Producteur(s) :**  
CIVideo

Ce patient présente une édentation unilatérale gauche postérieure avec une perte osseuse volumétrique importante. Cette déhiscence osseuse rend la pose d'une prothèse amovible délicate et la pose d'implant impossible sans augmentation du volume osseux.

Cette vidéo présente le temps par temps de l'augmentation osseuse qui se fera en épaisseur et en vertical par l'apposition de deux greffons d'os autogène prélevés au niveau ramique. Ces prélèvements ont été fait à l'aide d'instruments ultrasoniques qui rendent cette intervention plus aisée.

**Photos extraites de la vidéo :**



vod

CCL364VOD

18,00 €

DVD

CCL364DVD

99,00 €

**Auteur(s) :**  
Antoun (H.)

**Durée :**  
60 minutes

**Langue :**  
Français

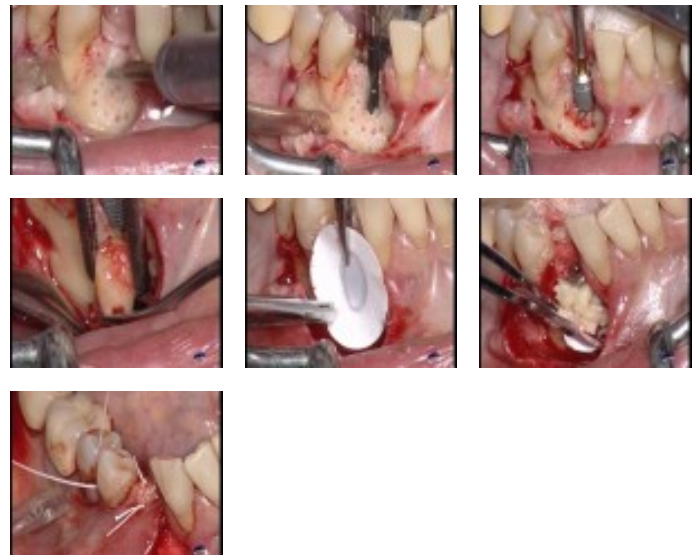
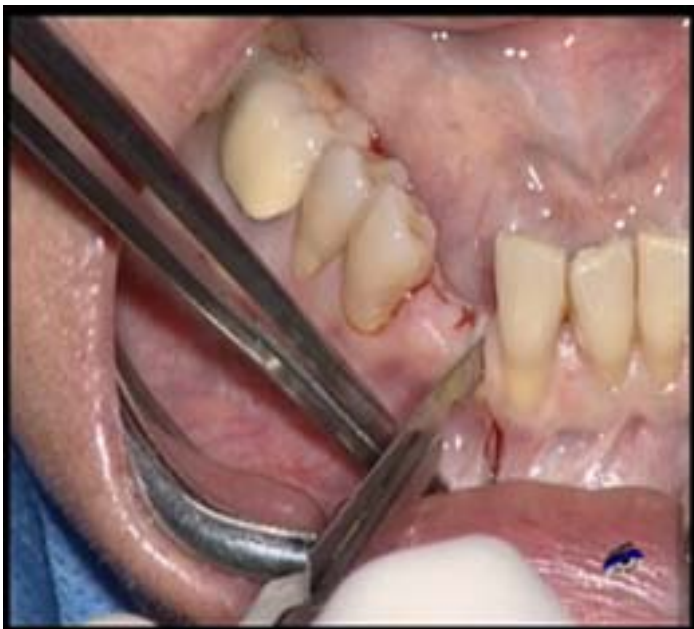**Zone DVD :**  
Multi-zones

**Date d'insertion :**  
28/06/2011

**Producteur(s) :**  
CIVideo

La perte de la canine mandibulaire droite a entraîné, chez cette patiente, une perte importante d'os. Dans un premier temps, le site a été comblé et une greffe de conjonctif enfoui a été réalisée. Après une cicatrisation longue et difficile, la décision de poser l'implant enfoui a été prise mais une partie du matériau de comblement n'a pas été minéralisé. Il est donc nécessaire de réaliser une nouvelle régénération osseuse, cette fois à l'aide d'os autogène préalablement prélevé sous forme de carotte et mélangé à du bio os. Le mélange est maintenu par une membrane.

**Photos extraites de la vidéo :**



vod

CCL350VOD

18,00 €

**DVD**

CCL350DVD

99,00 €

**Auteur(s) :**  
Bensoussan (V.)  
Bozon (C.)  
Tordjman (R.)

**Durée :**  
38 minutes

**Langue :**  
Français

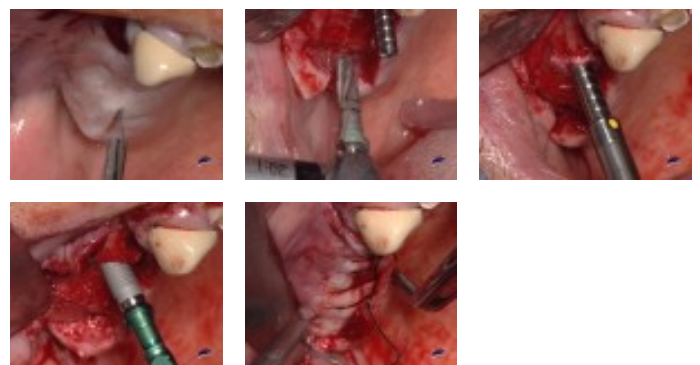
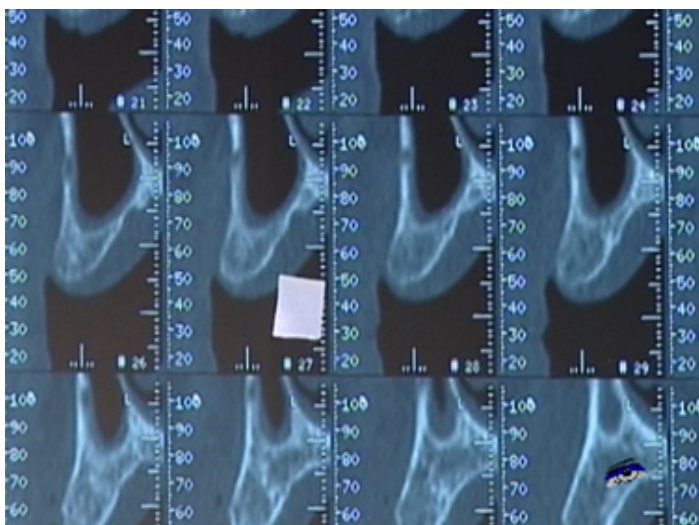
**Zone DVD :**  
Multi-zones

**Date d'insertion :**  
28/06/2011

**Producteur(s) :**  
CIVideo  
E.I.P.

Ce patient présente un édentement maxillaire supérieur droit. Afin de combler un déficit osseux au niveau de la 15, on va procéder à une greffe sous sinusienne à l'aide de la technique des ostéotomes décrite par Summers dans le but d'y poser un implant. Des implants seront également posés en 14 et 17. Toutes les étapes cliniques sont décrites en détail.

**Photos extraites de la vidéo :**



vod

CCL357VOD

18,00 €

DVD

CCL357DVD

99,00 €

**Auteur(s) :**  
Khayat (Ph.)

**Durée :**  
57 minutes

**Langue :**  
Français

**Zone DVD :**  
Multi-zones

**Date d'insertion :**  
28/09/2010

**Producteur(s) :**  
CIVideo

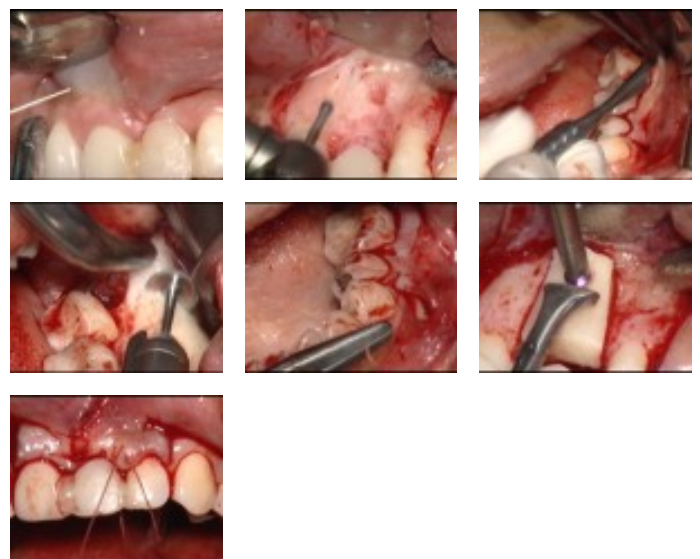
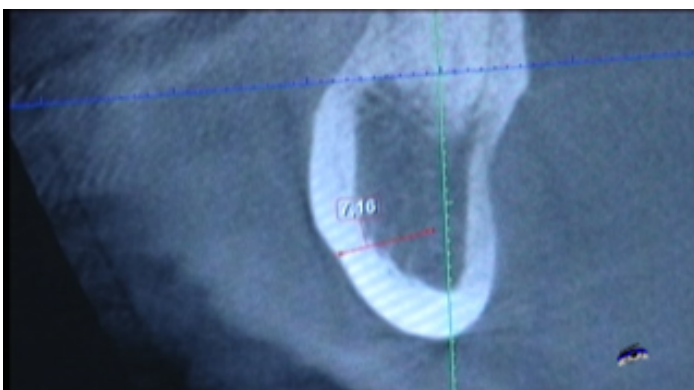
Un prélèvement ramique va être effectué en vue de reconstruire la crete au niveau d'une incisive centrale gauche maxillaire.

Les conditions sont idéales pour un prélèvement ramique car la présence d'une crete bombée et d'un os peu dense permettra au fragment osseux de se détacher facilement.

Il faudra cependant prendre en compte une dent de sagesse située dans ce secteur et évaluer la possibilité de l'enlever si on avait besoin de davantage de volume osseux.

Toutes les étapes cliniques sont abordées en détails.

## Photos extraites de la vidéo :



vod

CCL351VOD

18,00 €

DVD

CCL351DVD

99,00 €

**Auteur(s) :**

Tordjman (R.)

Bozon (C.)

Bensoussan (V.)

**Durée :**

39 minutes

**Langue :**

Français

**Zone DVD :**

Multi-zones

**Date d'insertion :**

06/07/2010

**Producteur(s) :**

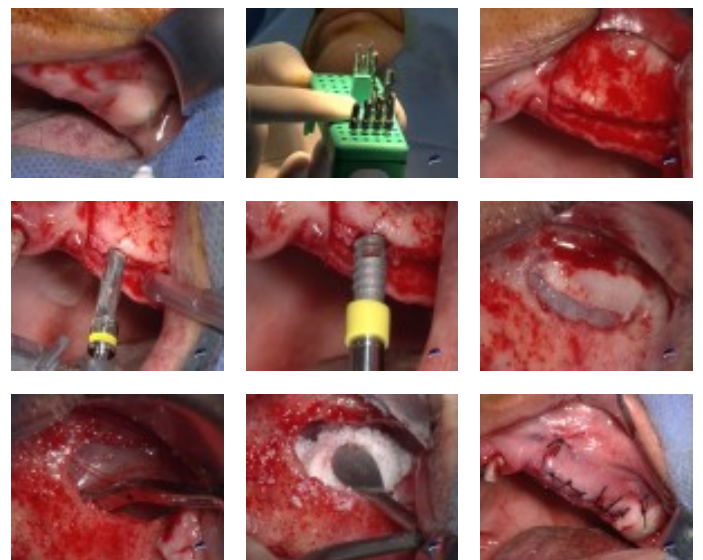
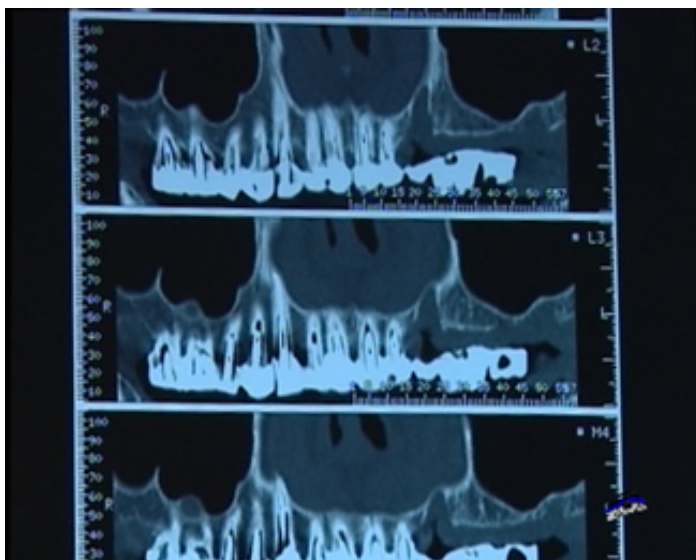
CIVideo

E.I.P.

Cette patiente complètement denté du côté droit, est complètement édenté de 23 à 27. Il est prévu la pose d'un bridge complet de la 17 à la 23 en extension. Un implant va être posé en 24. On va également procéder à une greffe osseuse sous sinusienne dans le but de préparer le site à recevoir d'autres implants en 25, 26 et 27. Le sinus est transparent et la crete résiduelle est très fine.

Toutes les étapes cliniques vous sont montrées en détail.

**Photos extraites de la vidéo :**



vod

CCL346VOD

22,00 €

**DVD**

CCL346DVD

107,00 €

**Auteur(s) :**

Etienne (D.)

Bouchard (P.)

Brochery (B.)

Korngold (S.)

**Durée :**

133 minutes

**Langue :**

Français

**Zone DVD :**

Multi-zones

**Date d'insertion :**

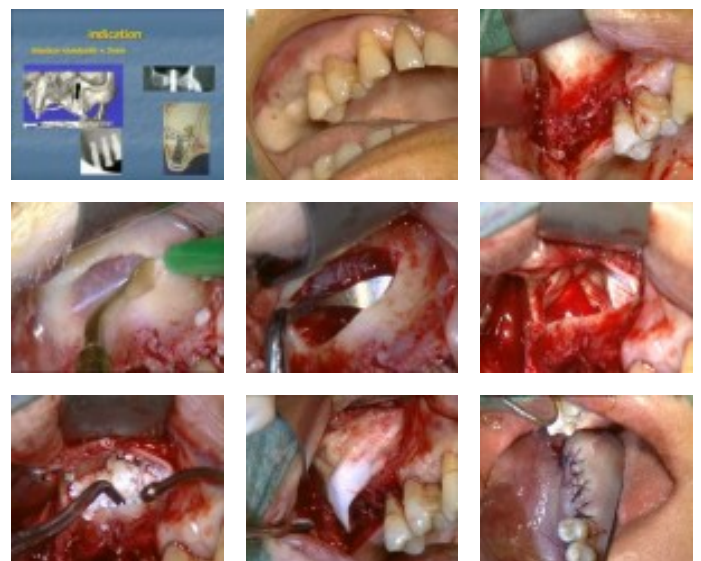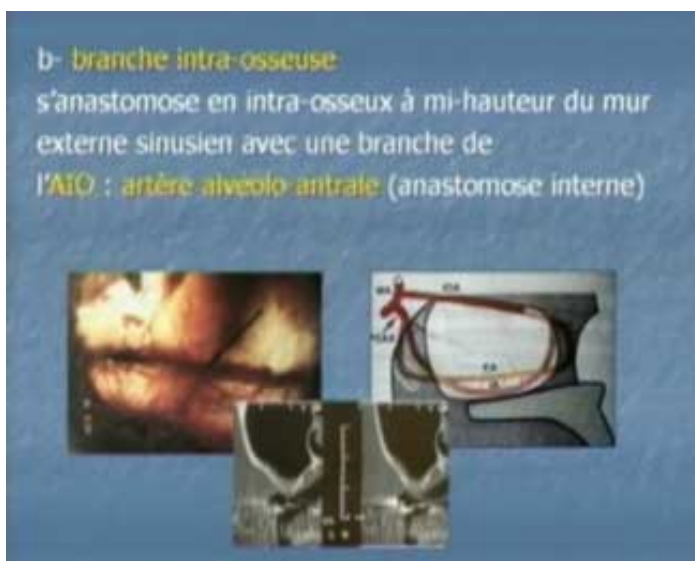02/10/2009

**Producteur(s) :**

CIVideo

Avant de se lancer dans un comblement de sinus, il faut connaître l'anatomie, la physiologie et avoir des notions de pathologie sinusienne. L'aspect psychologique est également important afin de sélectionner le patient "idéal". Après un rappel des généralités, l'aspect anatomique, radiologique et pathologique des sinus vous est présenté. Les différentes techniques d'augmentation de sinus sont également évoquées ainsi que le traitement des complications comme, notamment, la perforation de la membrane. Cette vidéo va traiter d'un cas clinique de comblement de sinus maxillaire droit, de la présentation du cas aux sutures et conseils post opératoires. L'ouverture du volet sinusien et le décollement de la membrane se font à l'aide d'inserts ultrasonique. Cette intervention permet également de voir comment gérer plusieurs perforations de la membrane sinusale.

## Photos extraites de la vidéo :



vod

CCL340VOD

18,00 €

DVD

CCL340DVD

99,00 €

**Auteur(s) :**  
Cannas (B.)  
Gillot (L.)  
Laujac (M.H.)

**Durée :**  
39 minutes

**Langue :**  
Français

**Zone DVD :**  
Multi-zones

**Date d'insertion :**  
30/09/2009

**Producteur(s) :**  
CIVideo

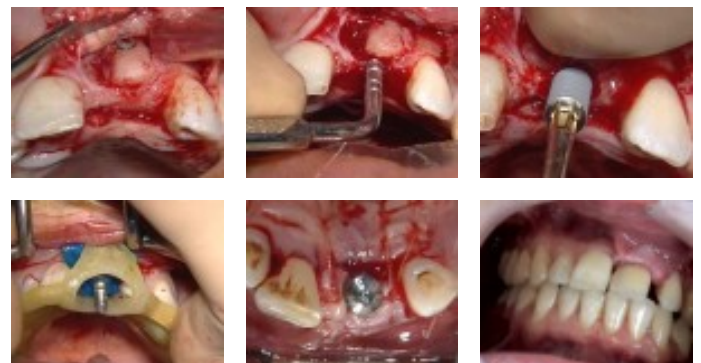
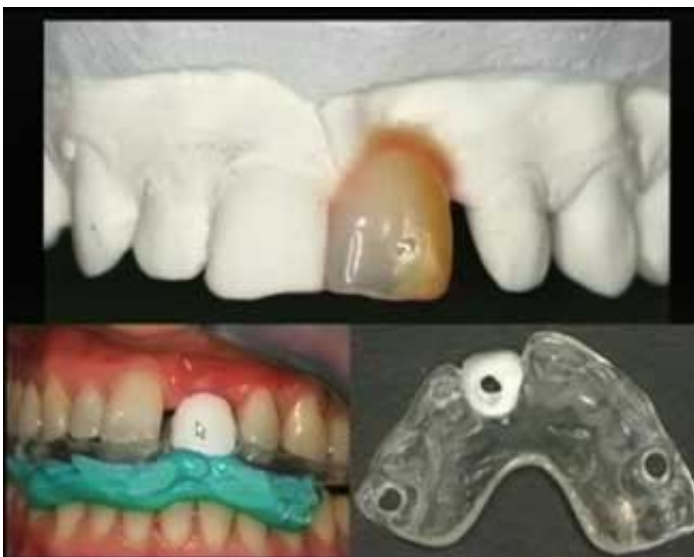Ce patient de 35 ans a perdu son incisive centrale maxillaire. Une greffe osseuse d'aposition a été réalisée pour compenser une perte osseuse importante en regard de cette 21 absente..

Un guide d'imagerie a été réalisé à partir d'un wax-up qui tient compte des souhaits du patient.

L'analyse des radios après cicatrisation, permet d'envisager la pose d'un implant de 10 par 4 avec mise en charge immédiate et pose d'une couronne provisoire le soir même de l'intervention.

La temps par temps de la technique est abordée en détail.

**Photos extraites de la vidéo :**



vod

**CCL338VOD**

**18,00 €**

DVD

**CCL338DVD**

**99,00 €**

**Auteur(s) :**  
Hanisch (O.)

**Durée :**  
71 minutes

**Langue :**  
Français

**Zone DVD :**  
Multi-zones

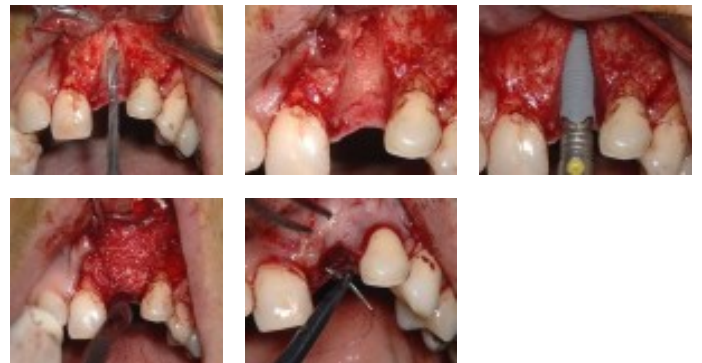
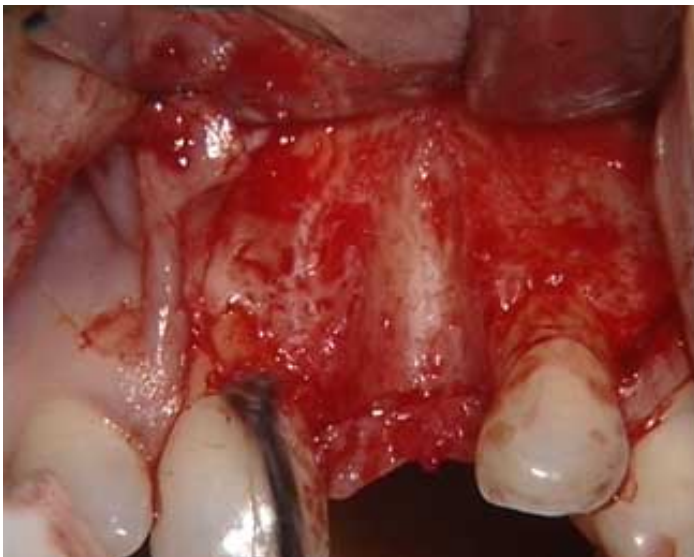**Date d'insertion :**  
26/12/2008

**Producteur(s) :**  
I.F.C.D.  
CIVideo

L'incisive centrale supérieure gauche a dû être extraite suite à une fracture longitudinale ayant entraîné une perte importante de l'os alvéolaire vestibulaire. La temporisation a permis de maintenir un volume gingival satisfaisant avec conservation de papilles interdentaires.

Il est décidé de poser un implant avec un col festonné, très bien adapté dans cette situation. La perte osseuse sera corrigée par l'apport de matériau de comblement maintenu par une membrane.

## Photos extraites de la vidéo :



vod

**CCL335VOD**

**18,00 €**

DVD

**CCL335DVD**

**99,00 €**

**Auteur(s) :**

Bensoussan (V.)

Tordjman (R.)

Bozon (C.)

**Durée :**

49 minutes

**Langue :**

Français

**Zone DVD :**

Multi-zones

**Date d'insertion :**

25/07/2008

**Producteur(s) :**

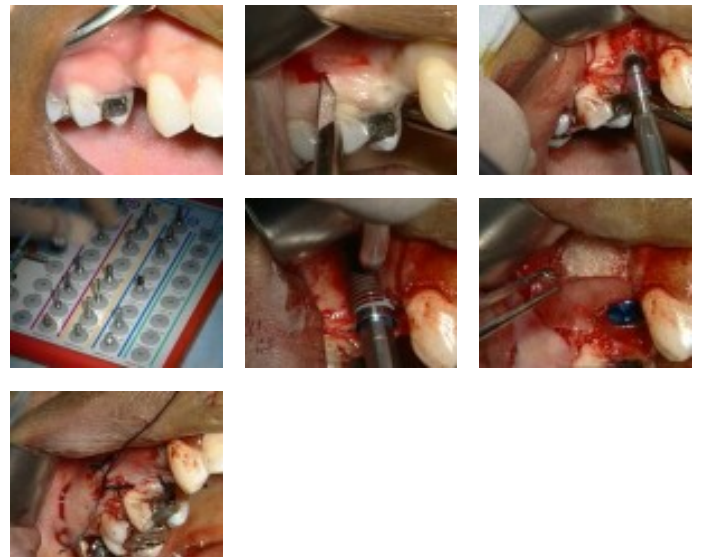
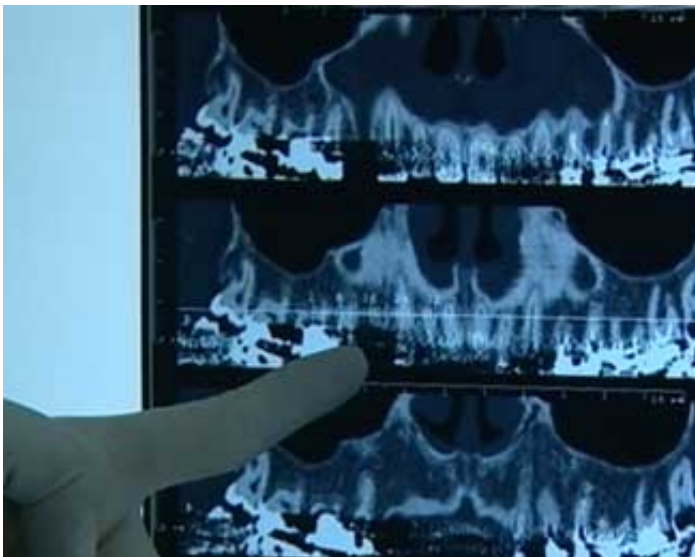
CIVideo

E.I.P.

Cette jeune patiente présente une absence de la 14. La canine est intacte et la 15 présente une petite reconstitution à l'amalgame. Un remplacement de cette dent à l'aide d'un bridge est d'autant plus contre-indiqué qu'il existe une perte osseuse importante en vestibulaire révélée par l'examen des coupes du scanner.

Il est donc proposé le remplacement à l'aide d'un implant et simultanément le traitement de la perte osseuse permettra de redonner le volume nécessaire à l'esthétique du sourire de la patiente.

## Photos extraites de la vidéo :





vod

CCL334VOD

18,00 €

DVD

CCL334DVD

99,00 €

**Auteur(s) :**

Tordjman (R.)

Bensoussan (V.)

Bozon (C.)

**Durée :**

55 minutes

**Langue :**

Français

**Zone DVD :**

Multi-zones

**Date d'insertion :**

25/07/2008

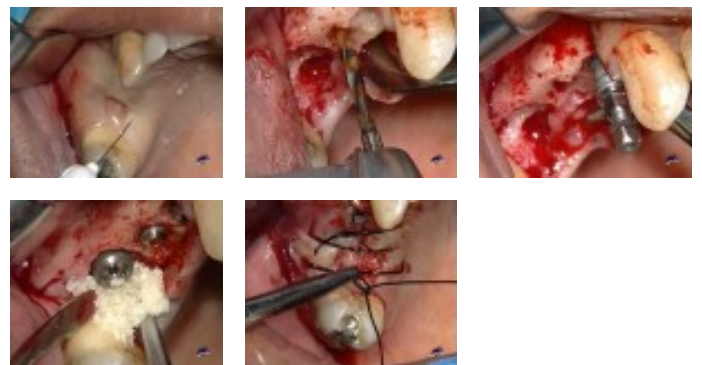
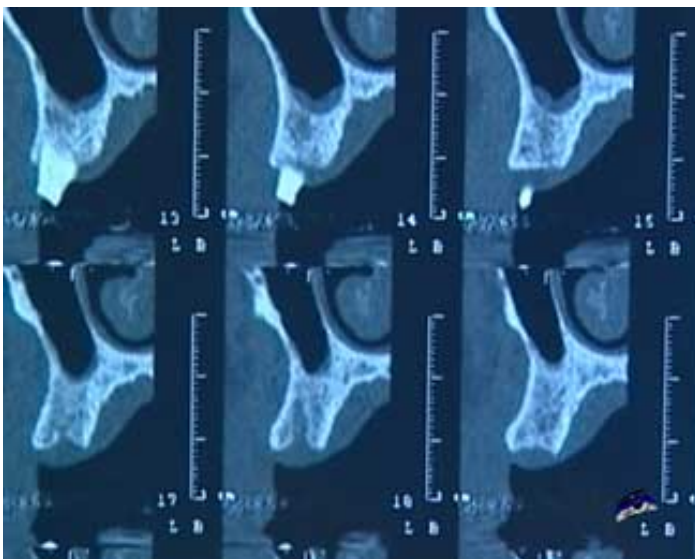
**Producteur(s) :**

CIVideo

E.I.P.

Cette vidéo est destinée au praticien qui débute en implantologie leur premiers cas complexes. Le temps par temps de l'acte chirurgical y est très détaillé.  
.Chez ce patient, il est prévu de poser 3 implants pour remplacer la 14, 15 et 16 récemment extraites. La présence des alvéoles non entièrement cicatrisées va nécessiter le correction du manque d'os par un comblement à l'aide de Bio-oss.

#### Photos extraites de la vidéo :



vod

**CCL312VOD**

**22,00 €**

DVD

**CCL312DVD**

**107,00 €**

**Auteur(s) :**  
Chiche (F.)

**Durée :**  
95 minutes

**Langue :**  
Français

**Zone DVD :**  
Multi-zones

**Date d'insertion :**  
23/07/2008

**Producteur(s) :**  
CIVideo  
F.D.A.

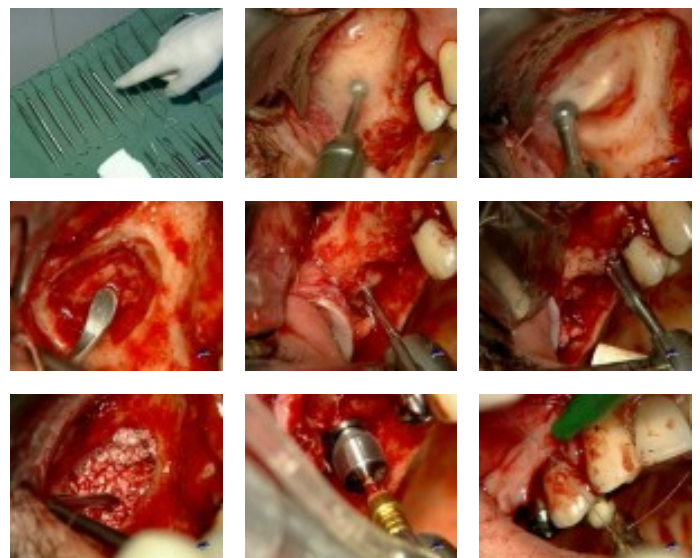
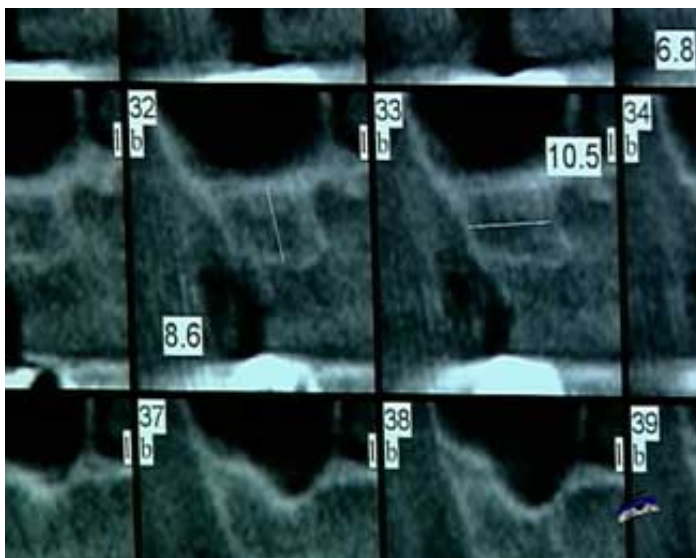
Ce patient présente une parafonction responsable de la perte de plusieurs dents notamment de 15 à 17. Il est décidé de remplacer les dents de ce secteur par 2 implants seulement compte tenu des dents antagonistes. L'analyse de la radio panoramique montre un sinus important bien délimité. L'examen des coupes du scanner et des vues panoramiques reconstituées, montre un plancher sinusien irrégulier et une perte osseuse importante au niveau de 15.

Deux implants larges vont être mis en place.

Il va donc y avoir 3 actes en 1 séance : Le rehaussement du plancher sinusien, la pose des 2 implants et la pose des bagues de cicatrisation.

Cette vidéo vous permet également de savoir la conduite à tenir face à une perforation de la paroi du sinus qui intervient lors de son décollement.

## Photos extraites de la vidéo :



vod

CCL329VOD

18,00 €

DVD

CCL329DVD

99,00 €

**Auteur(s) :**  
Tordjman (R.)  
Bozon (C.)  
Bensoussan (V.)

**Durée :**  
41 minutes

**Langue :**  
Français

**Zone DVD :**  
Multi-zones

**Date d'insertion :**  
24/02/2008

**Producteur(s) :**  
CIVideo  
E.I.P.

Cette patiente présente une édentation prémolo-molaire maxillaire droite. Le sinus est bas, la hauteur osseuse réduite et il est sain.

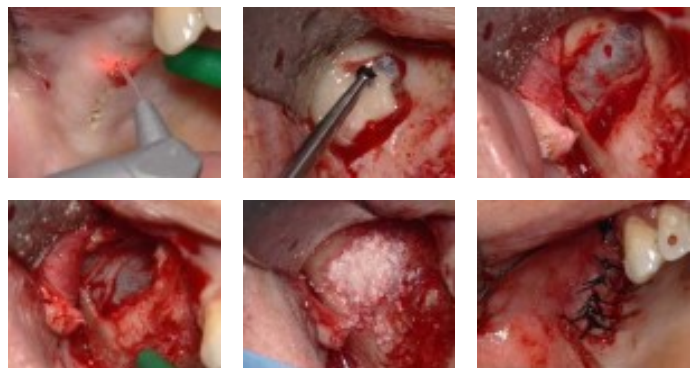
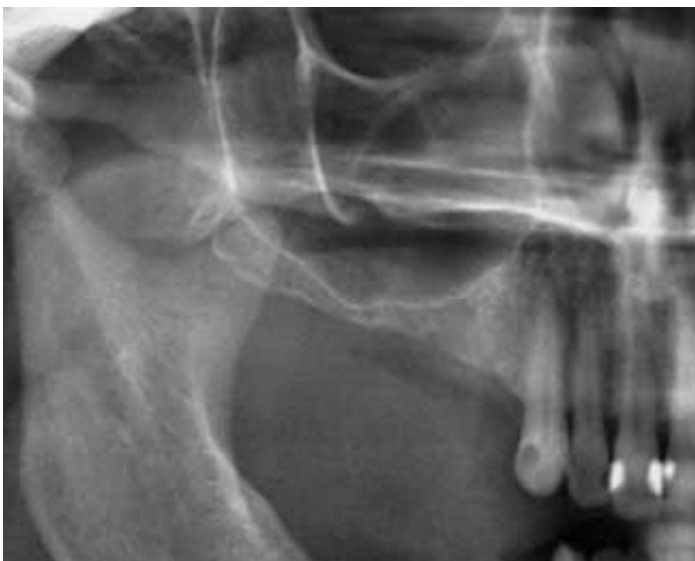Vu la finesse de la crête résiduelle, il est décidé de poser les implants en différé après avoir réalisé un rehaussement du plancher sinusien complété par une greffe à l'aide de matériau de comblement.

Une fenêtre antéro-latérale permet l'accès au sinus.

Cette intervention est un descriptif du temps par temps de l'acte chirurgical, qui vous aidera dans le traitement de vos premiers cas de Sinus Lift.

L'originalité réside dans l'utilisation d'un laser pour l'incision. Celui-ci permet de bénéficier d'un champ opératoire exsangue pendant toute la durée de l'intervention.

## Photos extraites de la vidéo :



vod

**CCL309VOD**

**18,00 €**

DVD

**CCL309DVD**

**99,00 €**

**Auteur(s) :**  
Chiche (F.)

**Durée :**  
60 minutes

**Langue :**  
Français

**Zone DVD :**  
Multi-zones

**Date d'insertion :**  
05/06/2007

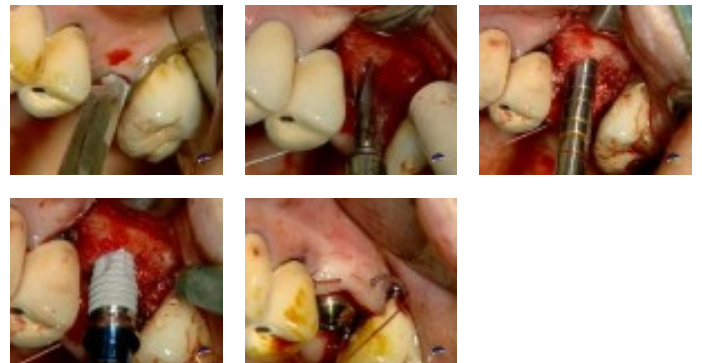
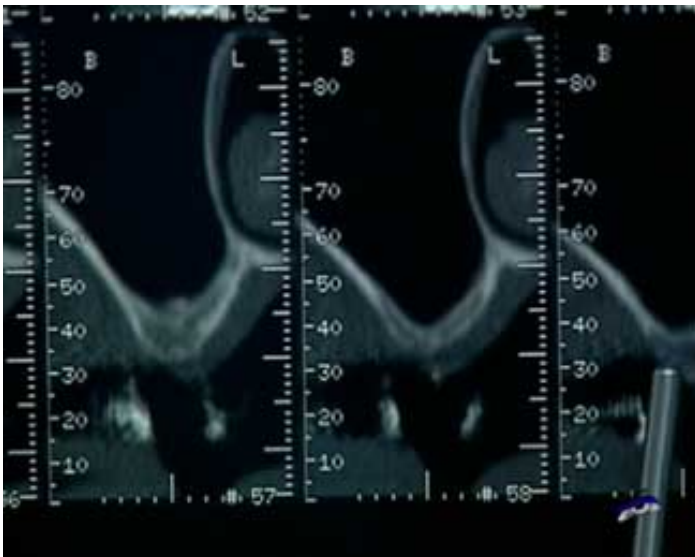
**Producteur(s) :**  
CIVideo  
F.D.A.

Cette intervention consiste à faire une greffe osseuse sous sinusienne à l'aide de la technique des ostéotomes décrite par Summers.

Ce cas présente un édentement encastré avec une crête large d'une épaisseur d'os de 3mm à 3,5mm en moyenne. La situation le permettant, un implant à col évasé sera posé.

Toute la technique est décrite en détail.

**Photos extraites de la vidéo :**





OEI304DVD

130,00 €

**Auteur(s) :**  
Bensoussan (V.)  
Tordjman (R.)  
Bozon (C.)

**Durée :**  
107 minutes

**Langue :**  
Français

**Zone DVD :**  
Multi-zones

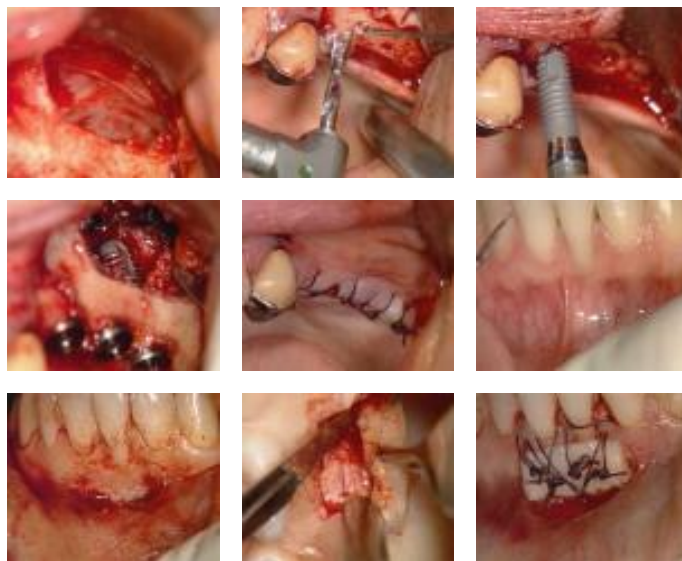
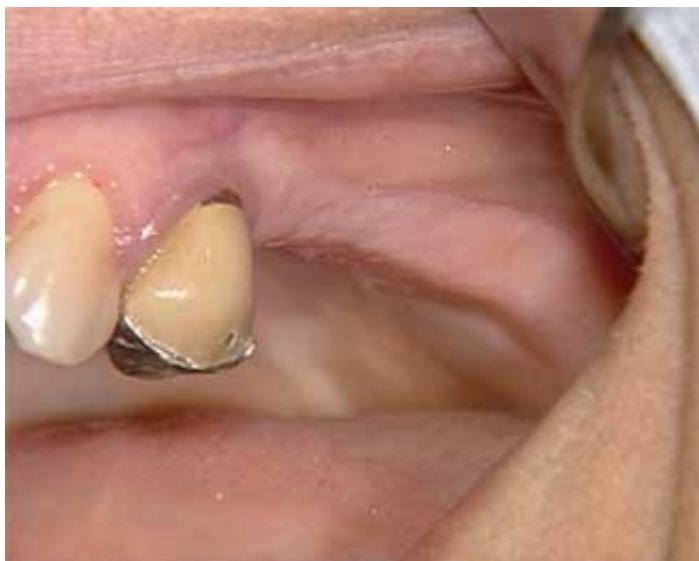**Date d'insertion :**  
30/01/2005

**Producteur(s) :**  
CIVideo  
E.I.P.

Clinique : “ Greffe gingivale libre dans un cas de dénudation radiculaire ” (42 mn)

Clinique : “ Sinus Lift et implantation immédiate ” (64 mn)

**Photos extraites de la vidéo :**



vod

CCL294VOD

18,00 €

DVD

CCL294DVD

99,00 €

**Auteur(s) :**  
Tordjman (R.)

**Durée :**  
65 minutes

**Langue :**  
Français

**Zone DVD :**  
Multi-zones

**Date d'insertion :**  
17/11/2004

**Producteur(s) :**  
CIVideo  
E.I.P.

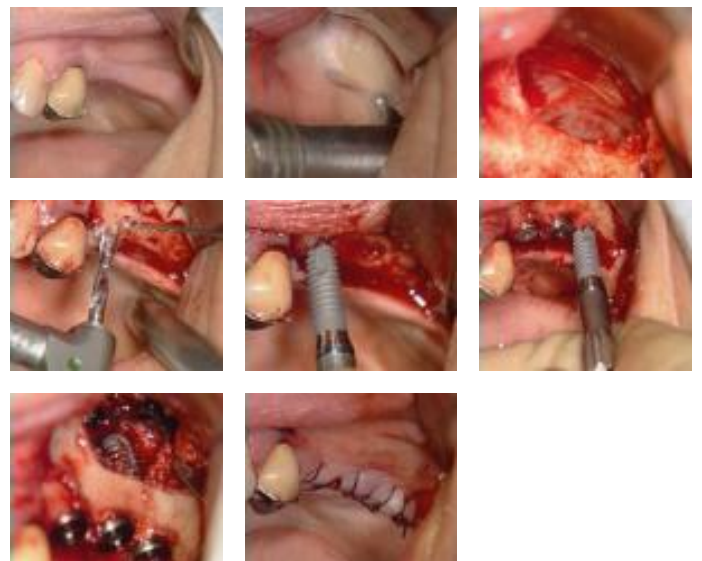
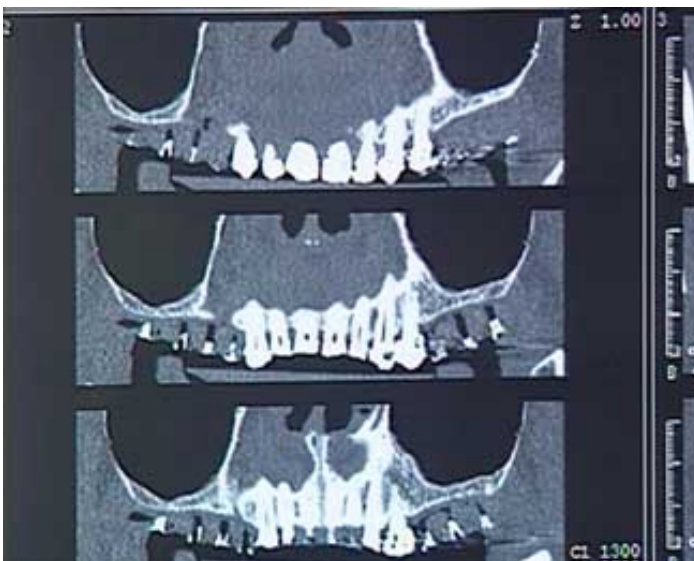Il s'agit d'une patiente d'une cinquantaine d'année, qui présente un édentement des secteurs prémolaire et molaire maxillaire droite et gauche. ainsi qu'un édentement très important mandibulaire.

Le travail va commencer par le secteur supérieur gauche. La crête résiduelle est très mince. Il est donc décidé de réaliser un comblement de sinus, et si la stabilité primaire le permet, de poser dans le même temps 3 implants.

Le matériau de comblement utilisé est une poudre d'os d'une granulométrie entre 0,5 et 0,8  $\mu$ .

Les implants sont des implants CERF dont la forme spécifique permet une stabilité primaire importante dans ce type de situation clinique.

## Photos extraites de la vidéo :



vod

CCL249VOD

22,00 €

DVD

CCL249DVD

107,00 €

**Auteur(s) :**

Piral (Th.)

Khayat (Ph.)

Cannas (B.)

**Durée :**

108 minutes

**Langue :**

Français

**Zone DVD :**

Multi-zones

**Date d'insertion :**

10/07/1999

**Producteur(s) :**

CIVideo

Dans de nombreuses situations cliniques, présentant un sinus maxillaire important, il a été longtemps considéré comme impossible de poser des implants.

L'évolution des techniques chirurgicales offre à présent de nombreuses solutions plus ou moins invasives.

Cette vidéo vous présente quelques unes de ces techniques.

Synthèse publiée dans "L'oeil dentaire N° 2-99"

**Photos extraites de la vidéo :**

