



l'oeil dentaire

CATALOGUE OEIL DENTAIRE 2012 :

DENTISTERIE RESTAURATRICE

DENTISTERIE RESTAURATRICE : 35 vidéos

- » **CCL336** Restauration corono-radicaire collée
- » **CCL331** Collage d'Inlays, Onlays en composite : Protocole clinique simplifié
- » **CCL316** Les aides visuelles en prothèse fixée
- » **OEI106** Oeil Dentaire 2006 : numéro 1
- » **CCL310** Micro préparations et restaurations a minima
- » **OEI305** Oeil Dentaire 2005 - Numéro 3
- » **CCL297** Restauration esthétique des lésions carieuses ou non carieuses du secteur antérieur
- » **OEI205** Oeil Dentaire 2005 - Numéro 2
- » **OEI105** Oeil Dentaire 2005 : numéro 1
- » **CCL296** Restauration esthétique des lésions carieuses ou non carieuses des dents postérieures
- » **OEI204** Oeil Dentaire 2004 : numéro 2
- » **OEI104** Oeil Dentaire 2004 : numéro 1
- » **CCL289** Les multiples indications des composites microhybrides
- » **CCL288** Nouveaux composites pour dents antérieures : Esthétiques et simples
- » **CCL287** Nouveaux composites pour les restaurations postérieures
- » **CCL283** Pose de la digue en odontologie restauratrice : Les difficultés, leurs solutions
- » **OEI303** Oeil Dentaire 2003 : numéro 3
- » **OEI203** Oeil Dentaire 2003 : numéro 2
- » **CCL279** La digue en dentisterie adhésive restauratrice
- » **CCL275** Odontologie préservatrice : 3 cas de dentisterie a minima
- » **OEI103** Oeil Dentaire 2003 : numéro 1
- » **CCL271** Méthode simplifiée de collage d'un fil de contention
- » **CCL265** La couleur des dents
- » **CCL272** Reconstitution d'un bord incisif par stratification de composite
- » **CCL299** Traitement a minima d'une lésion carieuse proximale - Site 2
- » **CCL268** De la préparation à la pose d'Onlay en résine composite par la méthode indirecte
- » **CCL259** Contention provisoire à l'aide du Biosplint

- » **CCL258** Collage d'un onlay composite
- » **CCL257** Techniques chimiques du blanchiment des dents vitales
- » **DOS006** Les facettes en composite et en céramique
- » **CCL246** Les composites postérieurs en technique directe : nouveaux matériaux - nouvelles techniques
- » **CCL204** Restauration coronaire partielle par un Inlay-onlay en
- » **CCL133** Les composites postérieurs : de la pose au maquillage
- » **CCL106** Préparation, empreinte et collage d'un inlay résine
- » **CCL030** Reconstitution coronaire avant un traitement endodontique

vod

CCL336VOD

18,00 €

DVD

CCL336DVD

99,00 €

Auteur(s) :
Decup (F.)
Cazier (S.)
Lasfargues (J.J.)

Durée :
59 minutes

Langue :
Français

Zone DVD :
Multi-zones

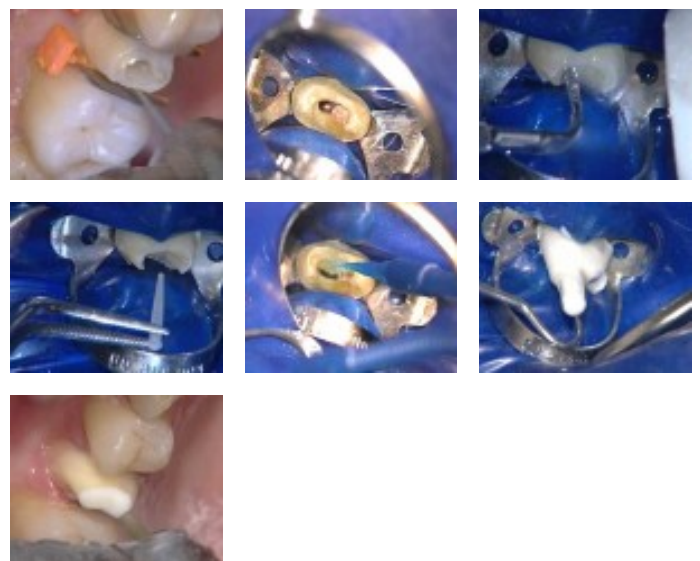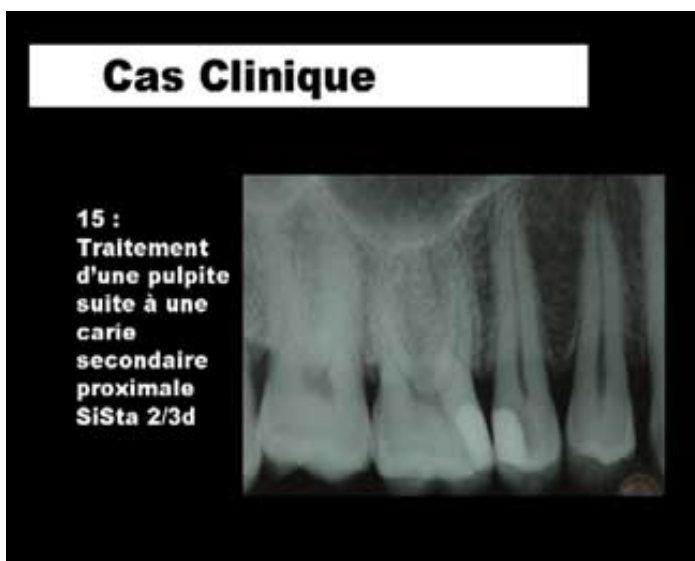Date d'insertion :
24/12/2008

Producteur(s) :
J.O.P. 5
CIVideo

Le thème de cette vidéo est la réalisation d'une restauration corono-radicaire collée tutorisée par un tenon fibré.

L'ensemble de la procédure clinique est abordée, de l'analyse du cas et de la prise de décision jusqu'à la réalisation clinique, selon trois critères : ergonomie, efficacité et rapidité.

Photos extraites de la vidéo :



vod

CCL331VOD

18,00 €



CCL331DVD

99,00 €

Auteur(s) :

Tirlet (G.)

Attal (J.P.)

Durée :

63 minutes

Langue :

Français

Zone DVD :

Multi-zones

Date d'insertion :

23/07/2008

Producteur(s) :

CIVideo

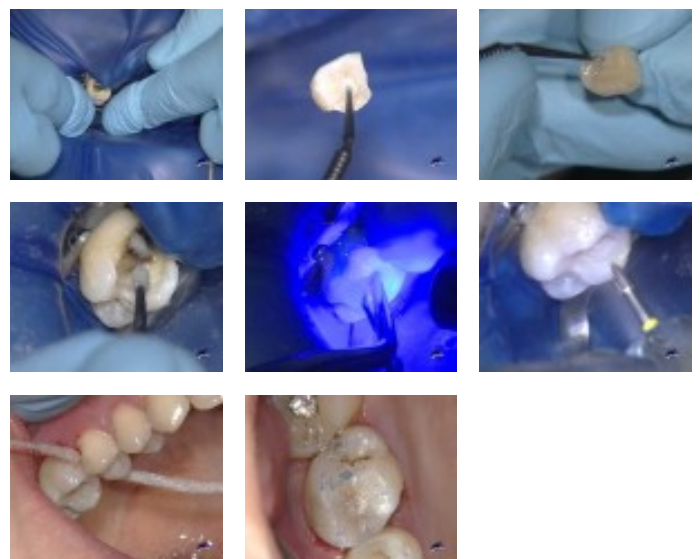
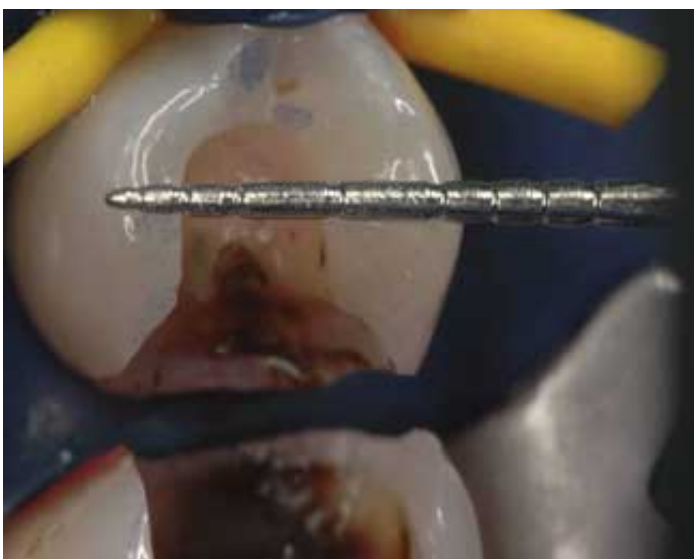
J.O.P. 5

Cette vidéo vous montre le protocole simplifié de collages d'onlays en composites sur une molaire et une prémolaire suite à une dégradation marginale d'un amalgame.

Le succès des restaurations céramiques ou composites dépend de la qualité de la préparation et du choix des matériaux utilisés.

Toutes les étapes depuis la mise en place de la digue jusqu'aux réglages occlusaux en passant par le traitement de surface de l'onlays et le traitement de la surface dentaire, vous sont expliqués en détail.

Photos extraites de la vidéo :



vod

CCL316VOD

18,00 €

DVD

CCL316DVD

99,00 €

Auteur(s) :

Tirlet (G.)

Durée :

30 minutes

Langue :

Français

Zone DVD :

Multi-zones

Date d'insertion :

25/05/2007

Producteur(s) :

CIVideo

Nous vous proposons d'aborder les différents aspects qui caractérisent l'apport des aides visuelles en prothèse fixée.

L'utilisation d'aides visuelles permet une vision magnifiée du champ opératoire.

Après un large panorama des différents types de loupes, les avantages de leur utilisation vont être vus à travers plusieurs situations cliniques de prothèses fixées.

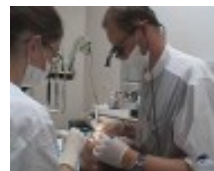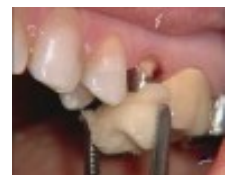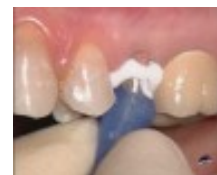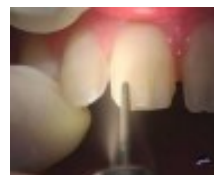
Le premier cas concerne des facettes sur dents antérieures de la préparation à la pose.

Toutes les étapes sont abordées temps par temps.

Le deuxième cas concerne l'essayage d'un inlay core et la réalisation d'une couronne provisoire.

Enfin, l'intérêt de l'utilisation des loupes sera vu pour l'élaboration de couronne provisoire.

Photos extraites de la vidéo :



DVD

OEI106DVD

130,00 €

Auteur(s) :

Decup (F.)

Kaleka (R.)

Lasfargues (J.J.)

Pourreau (F.)

Chiche (F.)

Durée :

97 minutes

Langue :

Français

Zone DVD :

Multi-zones

Date d'insertion :

14/04/2006

Producteur(s) :

CIVideo

Oeil pratique - 52 mn

"Microréparations et restaurations a minima."

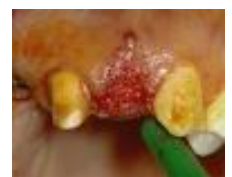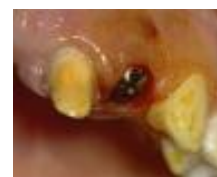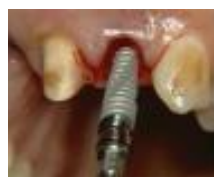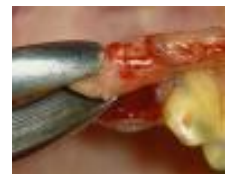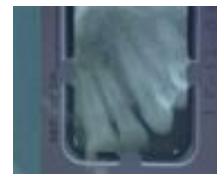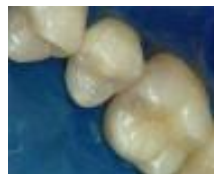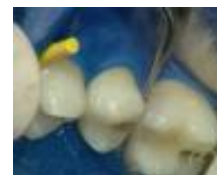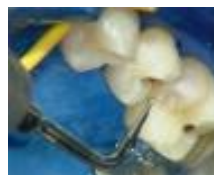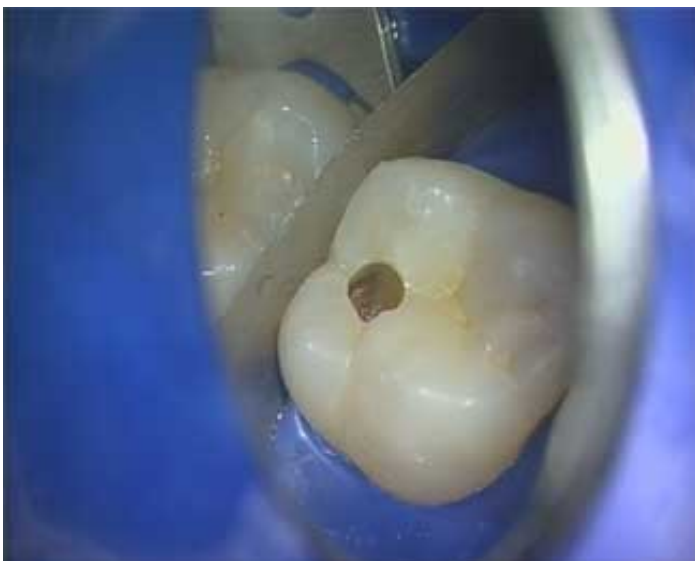- Introduction
- Cavité "tunnel"
- Cavité "mini-boix"
- Cavité "Slot"
- Obturations

Oeil clinique - 43 mn

" Vos premiers cas cliniques en implantologie :

Mise en place immédiate après extraction de 22, d'un implant conique à connexion interne de diamètre standard INT-3i"

Photos extraites de la vidéo :



vod

CCL310VOD

22,00 €

DVD

CCL310DVD

107,00 €

Auteur(s) :

Decup (F.)

Kaleka (R.)

Lasfargues (J.J.)

Tison (B.)

Pourreau (F.)

Durée :

61 minutes

Langue :

Français

Zone DVD :

Multi-zones

Date d'insertion :

14/04/2006

Producteur(s) :

CIVideo

Un premier cas clinique permet de détailler le concept de la dentisterie a minima. Il s'agit de traiter une lésion carieuse SISTA 1.

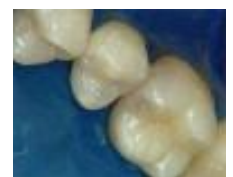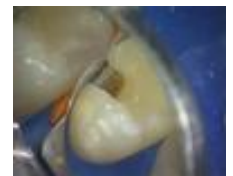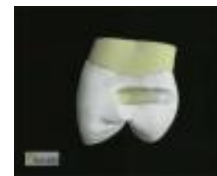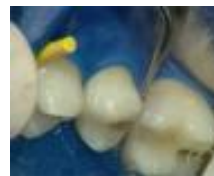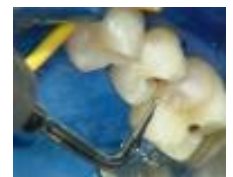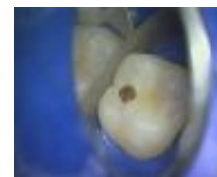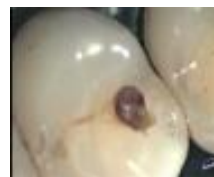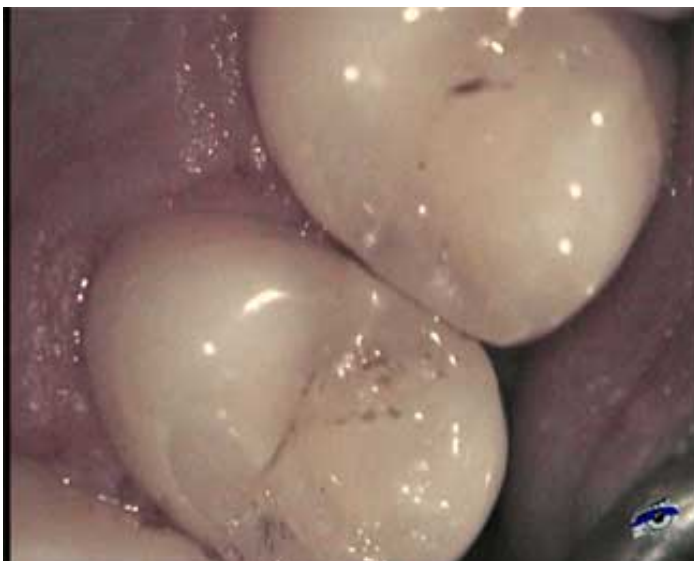Dans le deuxième cas clinique, le patient se présente à la consultation avec de nombreuses caries. La séance qui vous est présentée consiste en un traitement interceptif et restaurateur de plusieurs lésions carieuses.

En distal de la 25 il s'agit d'une lésion SISTA 2-1, en mésial de la 26 il s'agit d'un SISTA 2-2 et en distal de la 26 il s'agit d'un SISTA 2-1.

Ces lésions étant de petite étendue, plusieurs techniques de micropréparations sous microscope et de restaurations a minima vont être utilisées : Cavité "tunnel" - Cavité "mini-box" - Cavité "Slot".

Toutes ces techniques sont décrites en détails.

Photos extraites de la vidéo :



DVD

OEI305DVD

130,00 €

Oeil synthèse - 49 mn

" Restauration esthétique des lésions carieuses ou non carieuses des dents antérieures. "

- Remplacement d'un composite de Classe III suite à une infiltration marginale
- Remplacement d'un composite défectueux de Classe III
- Remplacement d'un composite de Classe IV suite à une infiltration marginale

Oeil clinique - 44 mn

" Traitement d'une récession par conjonctif enfoui. "

Oeil pratique - 19 mn

" Prothèse implanto-portée : Empreinte et essai clinique de l'armature. "

Auteur(s) :

Colon (P.)
Zyman (P.)
Danan (M.)
Brion (M.)
Girod (G.)

Durée :

117 minutes

Langue :

Français

Zone DVD :

Multi-zones

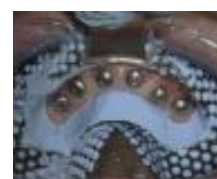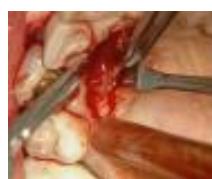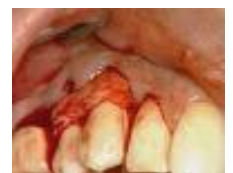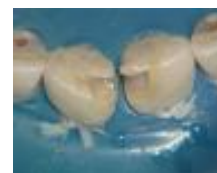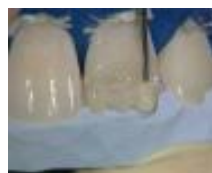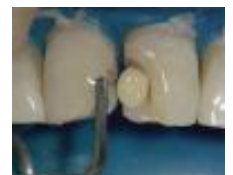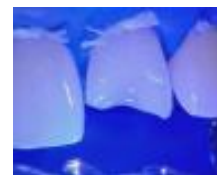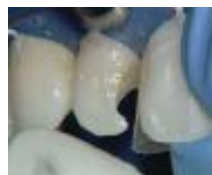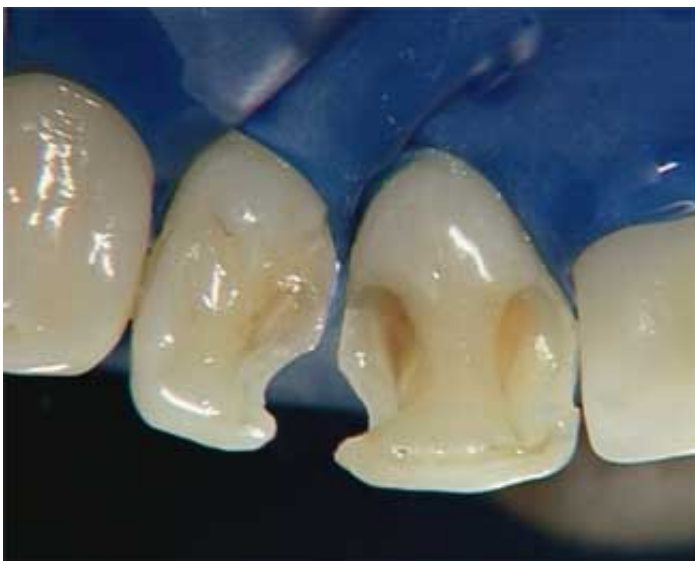Date d'insertion :

05/11/2005

Producteur(s) :

CIVideo

Photos extraites de la vidéo :



vod

CCL297VOD

22,00 €

DVD

CCL297DVD

107,00 €

Auteur(s) :

Colon (P.)

Zyman (P.)

Durée :

49 minutes

Langue :

Français

Zone DVD :

Multi-zones

Date d'insertion :

05/11/2005

Producteur(s) :

CIVideo

DENTSPLY S.A.

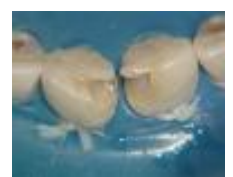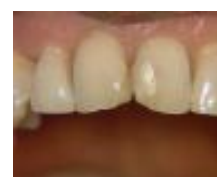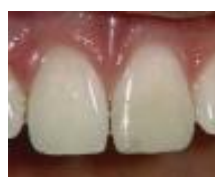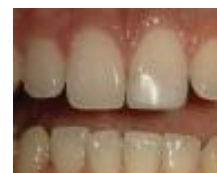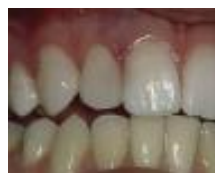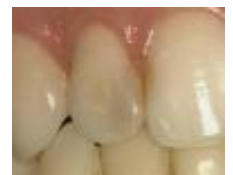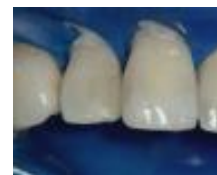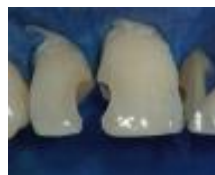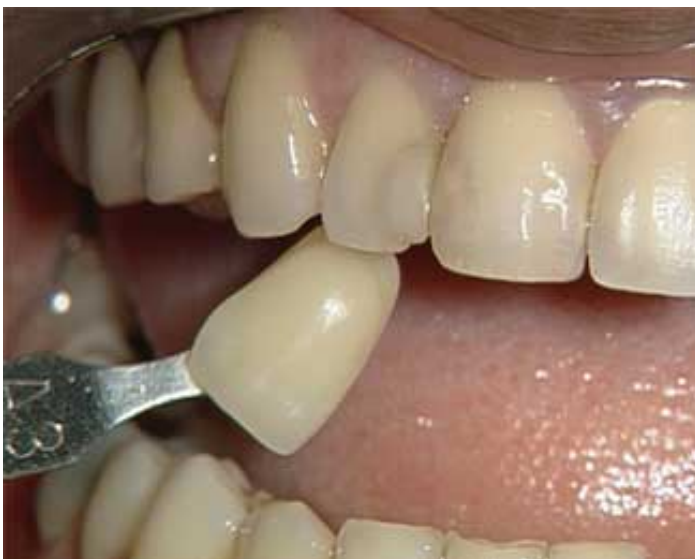- Cette patiente présente dans le secteur antérieur plusieurs restaurations en composite très volumineuses et peu esthétiques, qui doivent être refaites. Un composite mono-teinte sera choisi pour la latérale et un composite plus évolué à 2 teintes, avec une teinte dentine et une teinte émail, sera choisi pour la centrale.

- Dans ce deuxième cas clinique, un ancien composite sur une incisive latérale est à changer. Une stratification simple à l'aide du composite Ceram.X- duo est réalisée.

- Le cas clinique de ce troisième patient est un composite défectueux en terme d'esthétique au niveau de la 21, et très volumineux de classe IV. La stratification va être réalisée avec un composite qui présente une teinte émail et une teinte dentine plus saturée.

- Il s'agit dans ce dernier cas clinique de restaurer deux classes IV sur des incisives centrales. La restauration doit se faire avec des matériaux d'opacité différente pour la dentine et pour l'émail.

Photos extraites de la vidéo :





OEI205DVD

130,00 €

Auteur(s) :
Machtou (P.)
Martin (D.)
Simon (S.)
Lasfargues (J.J.)
Bensoussan (V.)

Durée :
183 minutes

Langue :
Français

Zone DVD :
Multi-zones

Date d'insertion :
23/06/2005

Producteur(s) :
CIVideo

Oeil synthèse - 86 mn

"Endodontie en une séance."

- Introduction
- Examen des radios
- Cavité d'accès
- Mise en forme des canaux
- Obturation des canaux

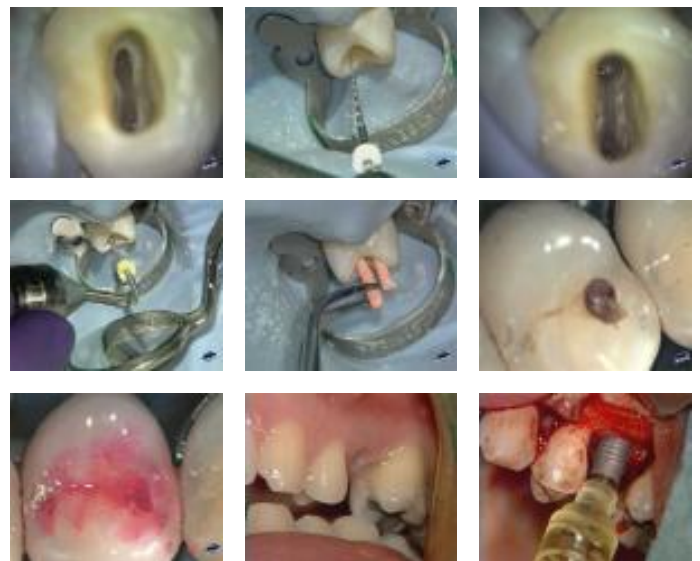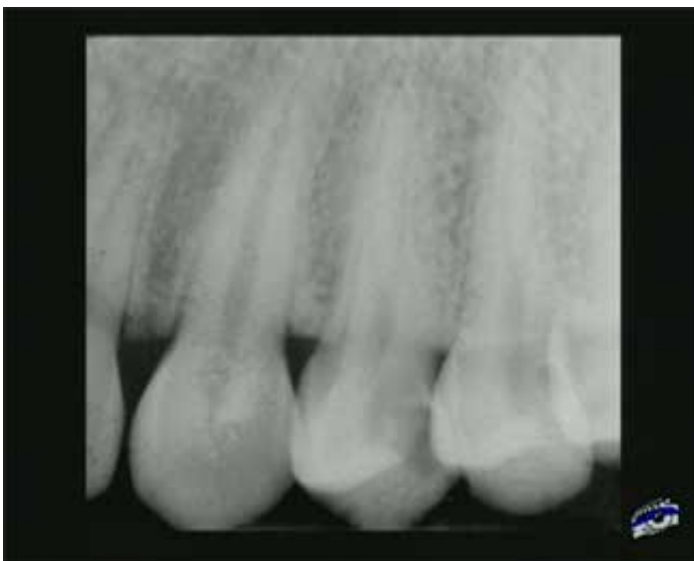
Oeil pratique - 12 mn

" Traitement a minima d'une lésion carieuse proximale - Site 2"

Oeil clinique - 33 mn

" Pose d'un implant pour le remplacement d'une prémolaire maxillaire"

Photos extraites de la vidéo :





OEI105DVD

130,00 €

Auteur(s) :
Cannas (B.)
Gillot (L.)
Laujac (M.H.)
Colon (P.)
Zyman (P.)

Durée :
118 minutes

Langue :
Français

Zone DVD :
Multi-zones

Date d'insertion :
26/04/2005

Producteur(s) :
CIVideo

Oeil synthèse - 88 mn

"Réhabilitation d'un cas d'agénésie multiple par traitement implantaire."

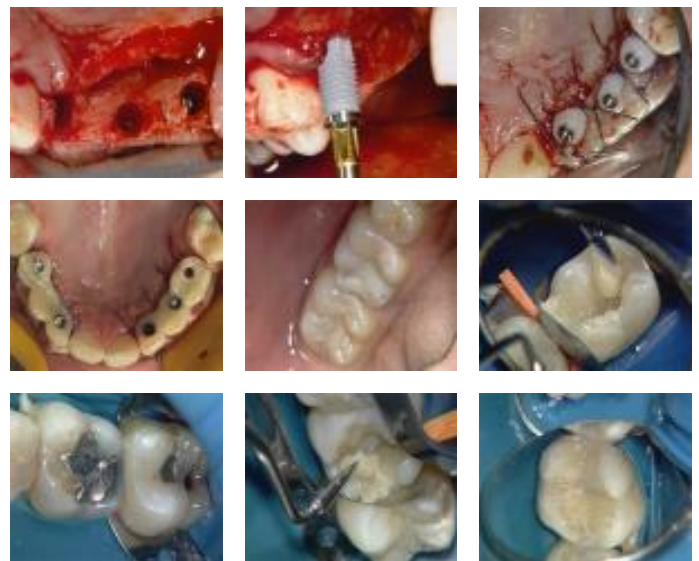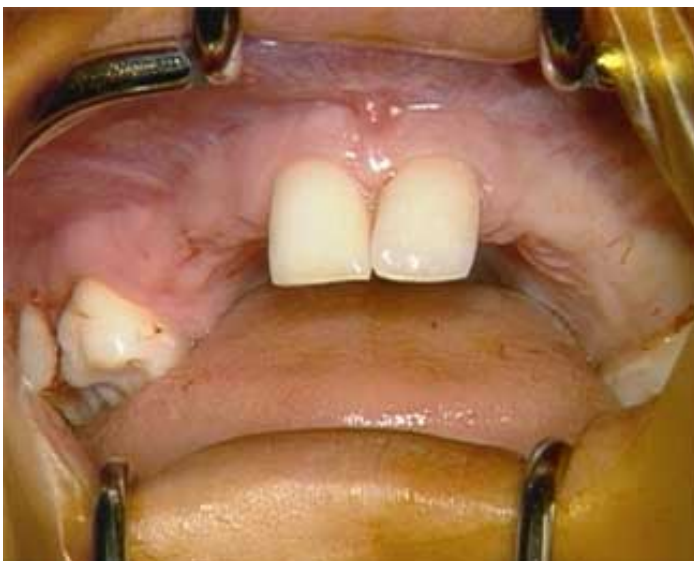- Introduction
- Présentation du cas
- Temps 1 chirurgical : Pose des implants
- Temps 2 chirurgical : Mise en charge
- Temps prothétiques : Prothèse provisoire - Prothèse définitive

Oeil clinique - 29 mn

" Restauration esthétique des lésions carieuses ou non carieuses des dents postérieures"

- Remplacement d'une volumineuse obturation en résine composite.
- Remplacement d'anciennes obturations à l'amalgame.

Photos extraites de la vidéo :



vod

CCL296VOD

18,00 €

DVD

CCL296DVD

99,00 €

Auteur(s) :

Colon (P.)
Zyman (P.)

Durée :

29 minutes

Langue :

Français

Zone DVD :

Multi-zones

Date d'insertion :

26/04/2005

Producteur(s) :

CIVideo
DENTSPLY S.A.

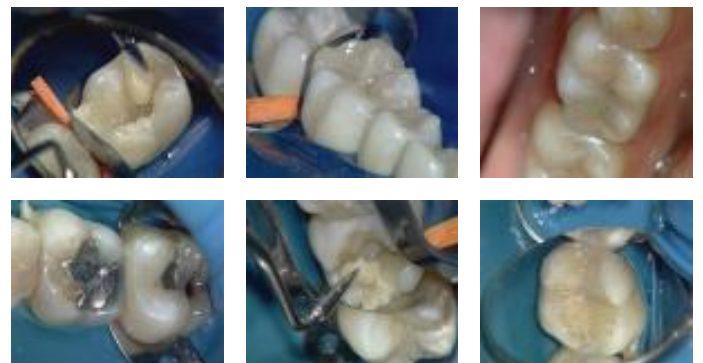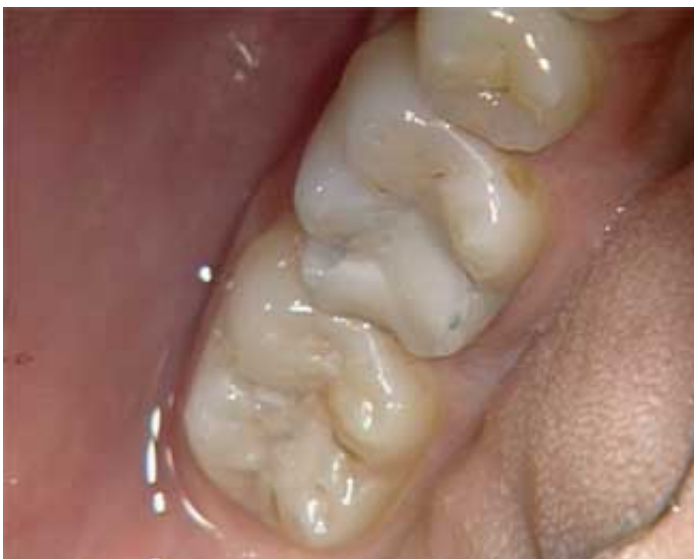Dans ce premier cas clinique, le patient présente une très volumineuse restauration au composite sur une molaire. La mauvaise adaptation esthétique et fonctionnelle de celle-ci nécessite sa dépose.

Bien qu'à la limite de l'indication, l'utilisation d'un nouveau matériau composite mono-teinte permet d'envisager une restauration par la technique directe.

Dans ce deuxième cas clinique, deux amalgames défectueux vont être remplacés par un composite. La présence d'une dentine très opaque et d'un émail translucide nécessite l'utilisation d'un composite de deux opacités différentes.

Cette reconstitution par un procédé de stratification très simple permet d'obtenir un résultat esthétique très satisfaisant.

Photos extraites de la vidéo :





OEI204DVD

130,00 €

Auteur(s) :
Laujac (M.H.)
Cannas (B.)
Colon (P.)
Bensoussan (V.)
Gillot (L.)

Durée :
123 minutes

Langue :
Français

Zone DVD :
Multi-zones

Date d'insertion :
07/10/2004

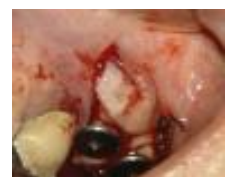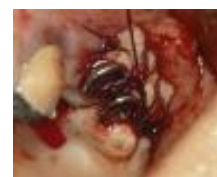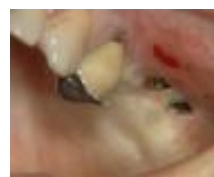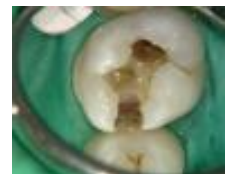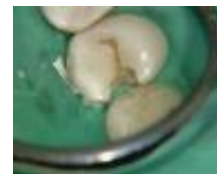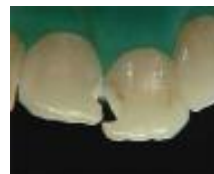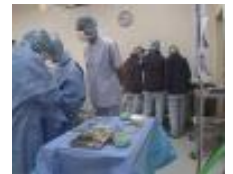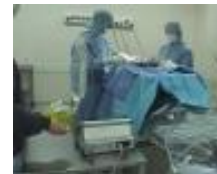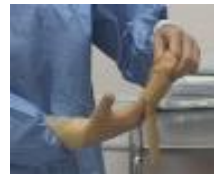Producteur(s) :
CIVideo

Synthèse : “ Les règles d'hygiène et d'asepsie en bloc opératoire ” (41 mn)

Pratique : “ Les multiples indications des composites microhybrides ” (43 mn)

Clinique : “ Greffe gingivale libre et lambeau déplacé vestibulairement ” (36 mn)

Photos extraites de la vidéo :





OEI104DVD

130,00 €

Auteur(s) :
Mongeot (M.)
Benero (S.)
Colon (P.)
Bozon (C.)

Durée :
98 minutes

Langue :
Français

Zone DVD :
Multi-zones

Date d'insertion :
07/10/2004

Producteur(s) :
CIVideo

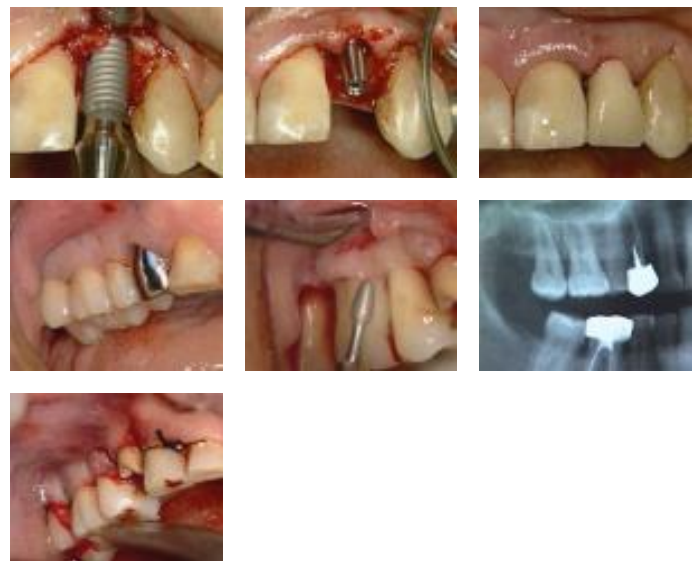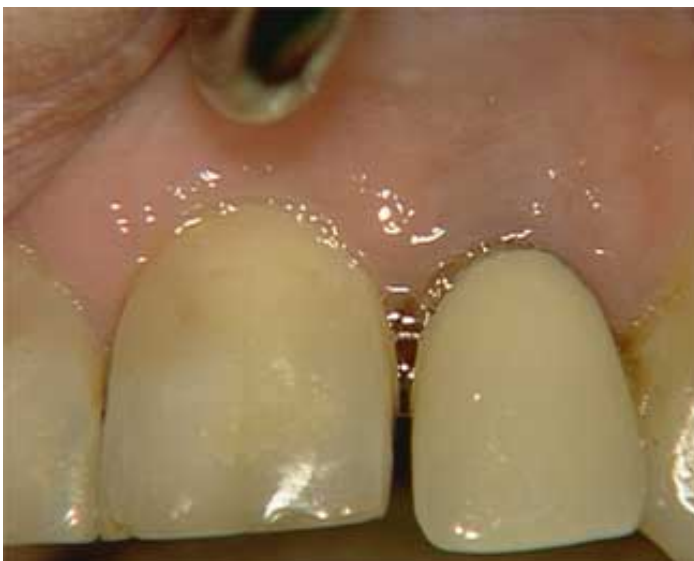Clinique : “ Pose d'un implant Paragon SWISSPLUS : Technique en un seul temps opératoire ” (33 mn)

Pratique : “ Technique d'éclaircissement dentaire en 1 heure ” (17 mn)

Pratique : “ Mise en place de la matrice PALODENT ” (6 mn)

Clinique : “ Lambeau d'assainissement ” (37 mn)

Photos extraites de la vidéo :



vod

CCL289VOD

22,00 €

DVD

CCL289DVD

107,00 €

Auteur(s) :
Colon (P.)

Durée :
43 minutes

Langue :
Français

Zone DVD :
Multi-zones

Date d'insertion :
04/10/2004

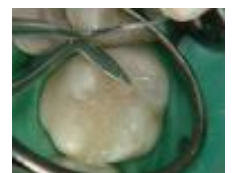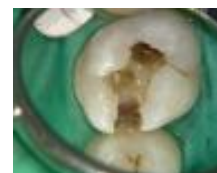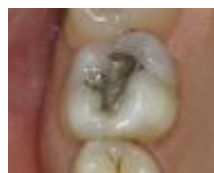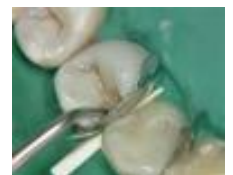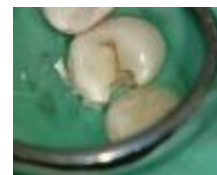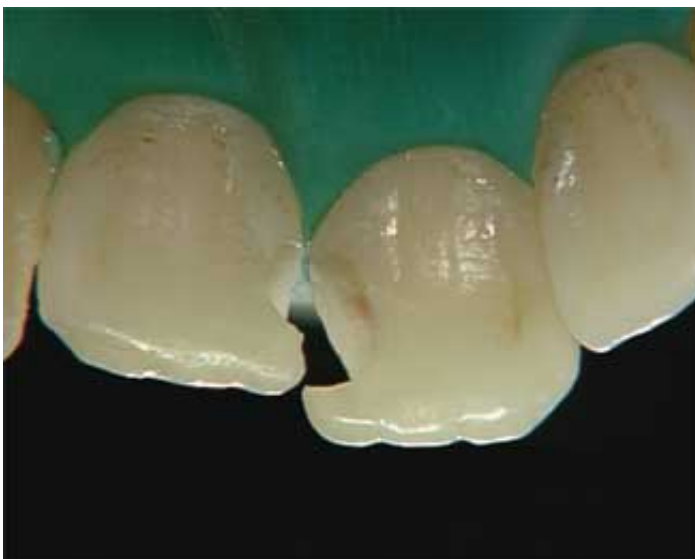Producteur(s) :
CIVideo
DENTSPLY S.A.

La restauration des lésions proximales de classe III, pose toujours des problèmes en terme de rendu esthétique. Sur ce cas clinique, des lésions proximales ont été traitées par des résines composites qui secondairement ont donné lieu à des infiltrations marginales. Le résultat esthétique est à revoir et les composites microhybrides vont être utilisés.

La restauration de faible perte de substance, ne justifie pas le plus souvent une technique de reconstitution complexe. Les solutions vous sont proposées pour la restauration de la 14 et de la 12.

Le remplacement d'une ancienne restauration à l'amalgame par une restauration plus esthétique aux résines composite est une demande fréquente de nos patients.

Photos extraites de la vidéo :



vod

CCL288VOD

22,00 €

DVD

CCL288DVD

107,00 €

Auteur(s) :
Colon (P.)

Durée :
40 minutes

Langue :
Français

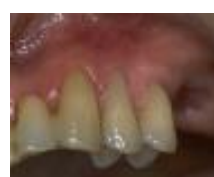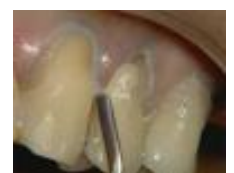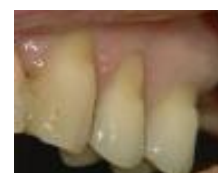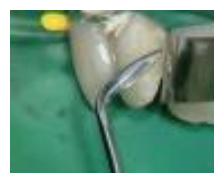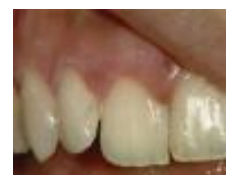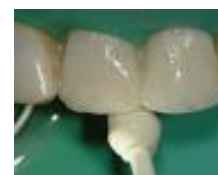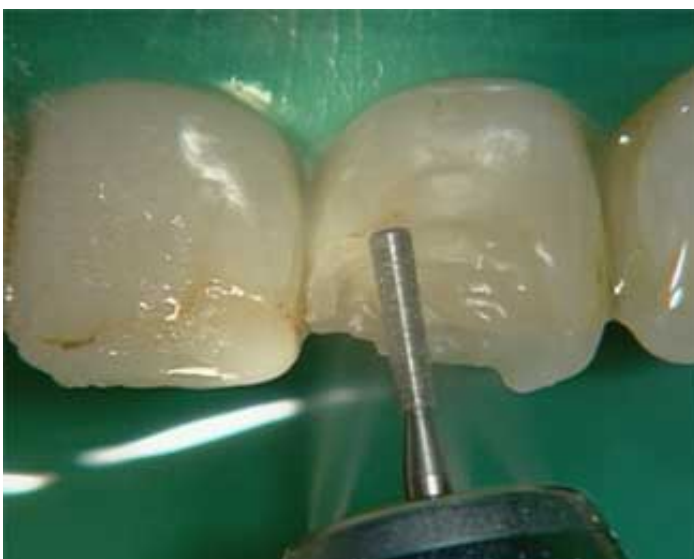Zone DVD :
Multi-zones

Date d'insertion :
22/05/2004

Producteur(s) :
DENTSPLY S.A.
CIVideo

- Procédure de stratification simplifiée pour la restauration de 2 incisives centrales.
- Technique simple de remplacement d'une ancienne restauration disgracieuse par un composite mono-teinte.
- Restauration d'abrasions cervicales par une technique simplifiée de stratification de composite.

Photos extraites de la vidéo :



vod

CCL287VOD

18,00 €

DVD

CCL287DVD

99,00 €

Auteur(s) :
Colon (P.)

Durée :
33 minutes

Langue :
Français

Zone DVD :
Multi-zones

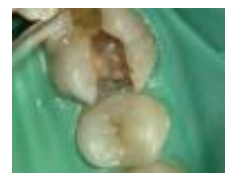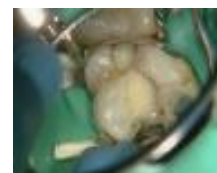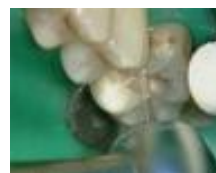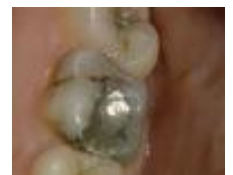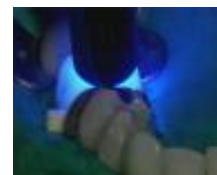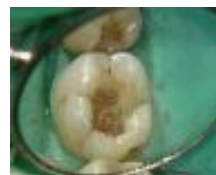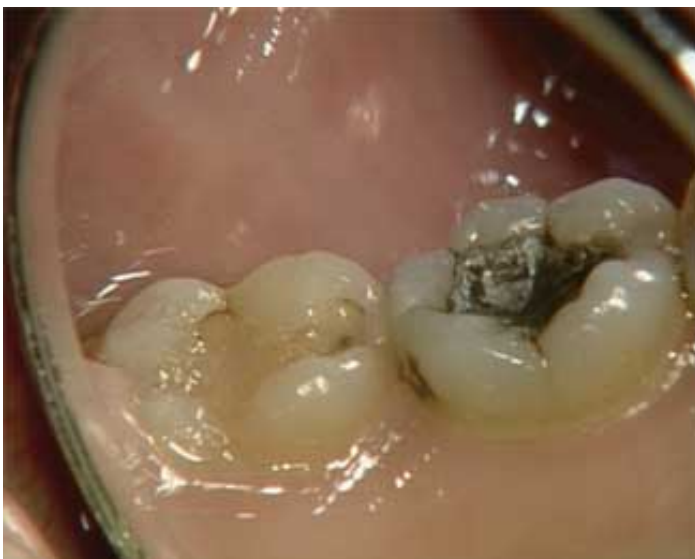Date d'insertion :
22/05/2004

Producteur(s) :
DENTSPLY S.A.
CIVideo

Les matériaux composites actuels sont beaucoup plus faciles à mettre en oeuvre en particulier par leur qualité de polymérisation sur des profondeurs bien plus importantes et par un temps de polymérisation plus court. C'est ce qui va être montré dans un premier cas clinique par une restauration en une seule séance, d'un cadran postérieur.

Dans une deuxième séquence, va être présentée l'utilisation d'un composite fluide. Ces composites occupent aujourd'hui une place de plus en plus prépondérante au niveau de la dentisterie adhésive. Ils peuvent être utilisés seuls ou associés à d'autres matériaux.

Photos extraites de la vidéo :



vod

CCL283VOD

22,00 €

DVD

CCL283DVD

107,00 €

Auteur(s) :
Colon (P.)

Durée :
36 minutes

Langue :
Français

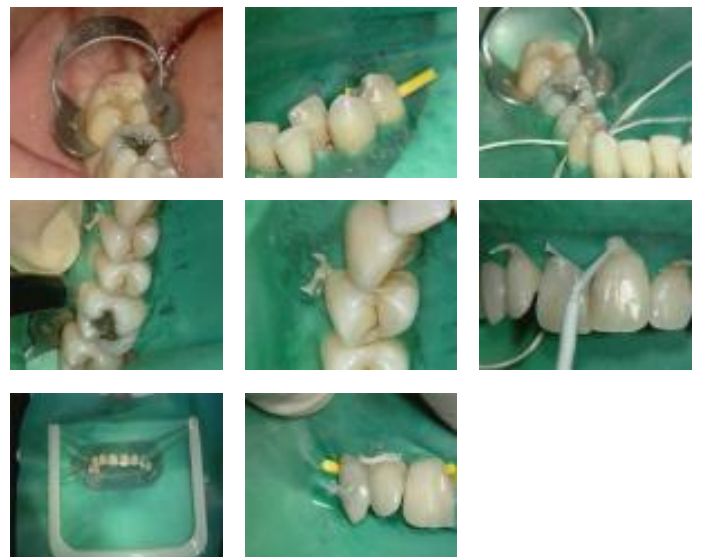Zone DVD :
Multi-zones

Date d'insertion :
22/05/2004

Producteur(s) :
CIVideo

La digue constitue un champ opératoire particulièrement efficace en odontologie restauratrice, pourtant, elle reste peu utilisée alors que dans la plupart des situations elle rend d'énormes services et fait même gagner beaucoup de temps au praticien. La digue peut être placée de façon étanche dans la plupart des situations cliniques extrêmement simplement.

Photos extraites de la vidéo :





OEI303DVD

130,00 €

Auteur(s) :

Colon (P.)
Cannas (B.)
Gillot (L.)

Durée :

121 minutes

Langue :

Français

Zone DVD :

Multi-zones

Date d'insertion :

01/06/2003

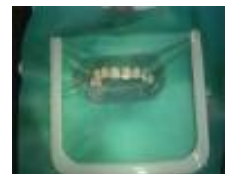
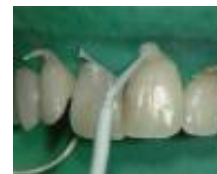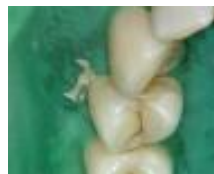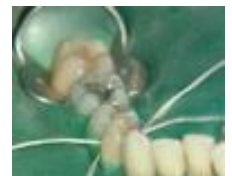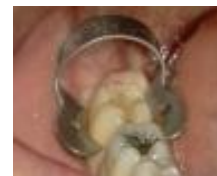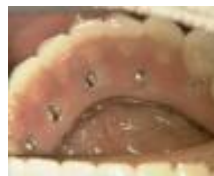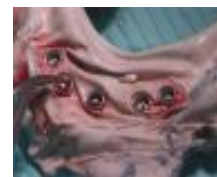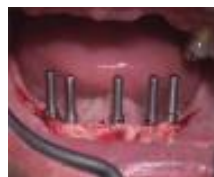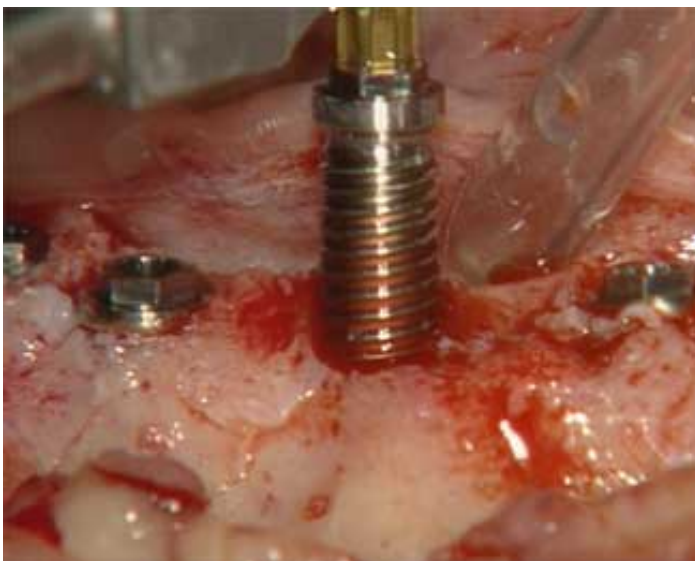
Producteur(s) :

CIVideo

Synthèse : " Mise en charge rapide d'un bridge implantaire Procera " (86 mn)

Clinique : " Pose de la digue en odontologie restauratrice : Les problèmes, leurs solutions " (36 mn)

Photos extraites de la vidéo :





OEI203DVD

130,00 €

Auteur(s) :
Colon (P.)
Cannas (B.)
Estrade (D.)
Gaudy (J.F.)

Durée :
86 minutes

Langue :
Français

Zone DVD :
Multi-zones

Date d'insertion :
01/03/2003

Producteur(s) :
CIVideo

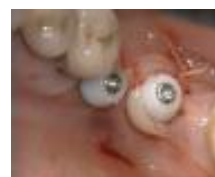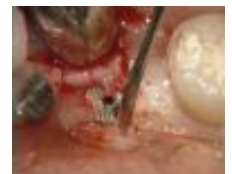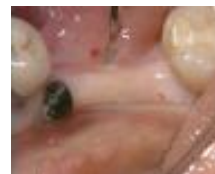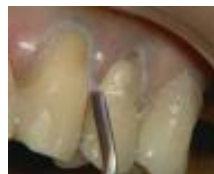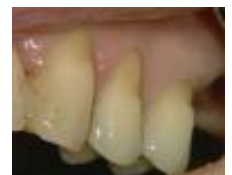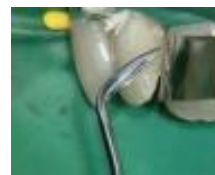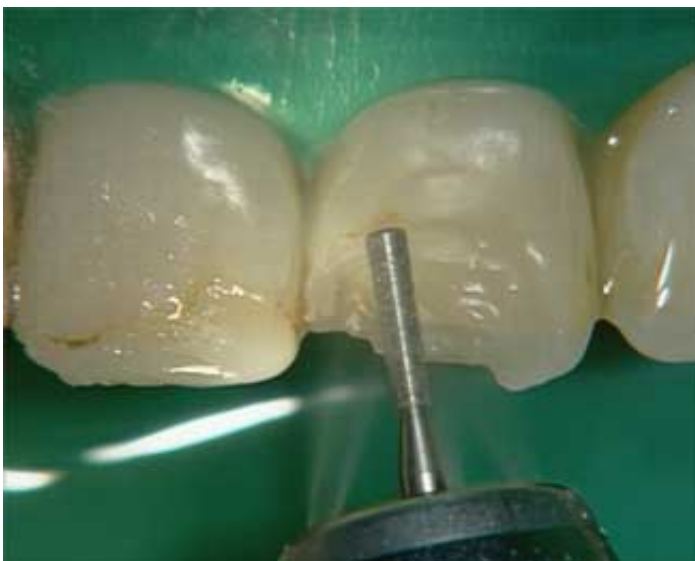Synthèse : “ Nouveaux composites : Esthétiques et simples ” (39 mn)

Clinique : “ 2ème temps chirurgical de la pose de deux implants dans un secteur encastré mandibulaire ” (30 mn)

Pratique : “ Empreintes à l'alginate pour l'élaboration de modèles d'étude selon la technique de LAURITZEN ” (11 mn)

Anatomie : “ Approche anatomique de la frénectomie linguale ” (11 mn)

Photos extraites de la vidéo :



vod

CCL279VOD

18,00 €

DVD

CCL279DVD

99,00 €

Auteur(s) :

Kaleka (R.)

Durée :

30 minutes

Langue :

Français

Zone DVD :

Multi-zones

Date d'insertion :

04/02/2003

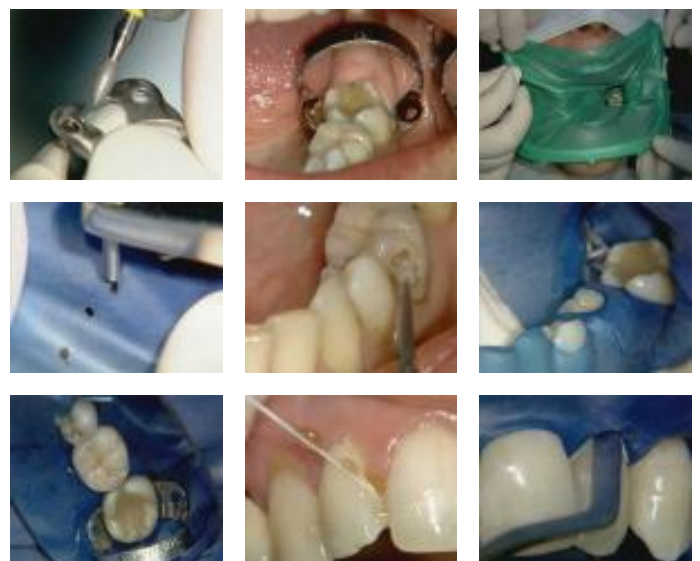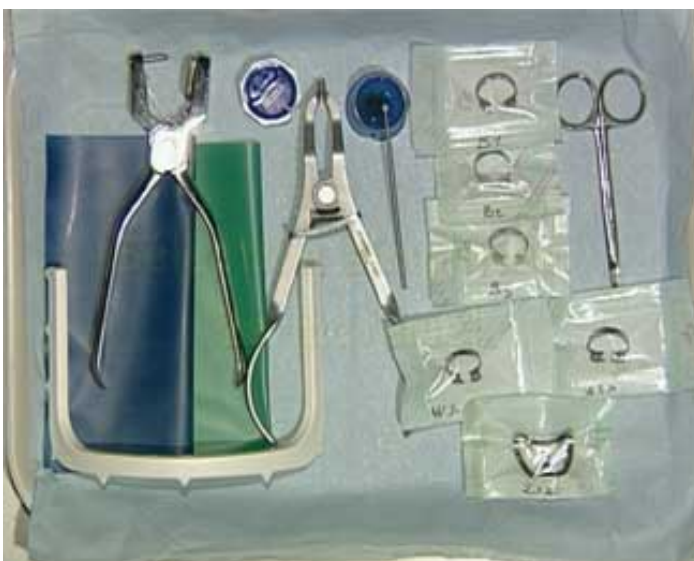Producteur(s) :

CIVideo

La dentisterie adhésive moderne nécessite un parfait contrôle du champ opératoire. La digue apporte une aide et un confort exceptionnel au praticien qui l'utilise et les patients eux mêmes sont sensibles à l'impression de technicité et de sécurité qu'elle leur procure.

Souvent redoutée, la pose de la digue peut-être d'une grande simplicité si on opte pour un matériel réduit et une technique de pose polyvalente.

Photos extraites de la vidéo :



vod

CCL275VOD

22,00 €

DVD

CCL275DVD

107,00 €

Auteur(s) :
Lasfargues (J.J.)

Durée :
33 minutes

Langue :
Français

Zone DVD :
Multi-zones

Date d'insertion :
04/02/2003

Producteur(s) :
CIVideo

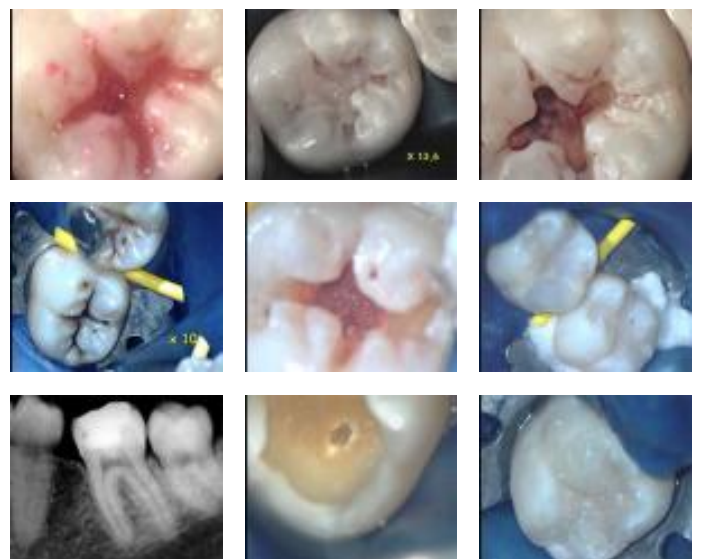
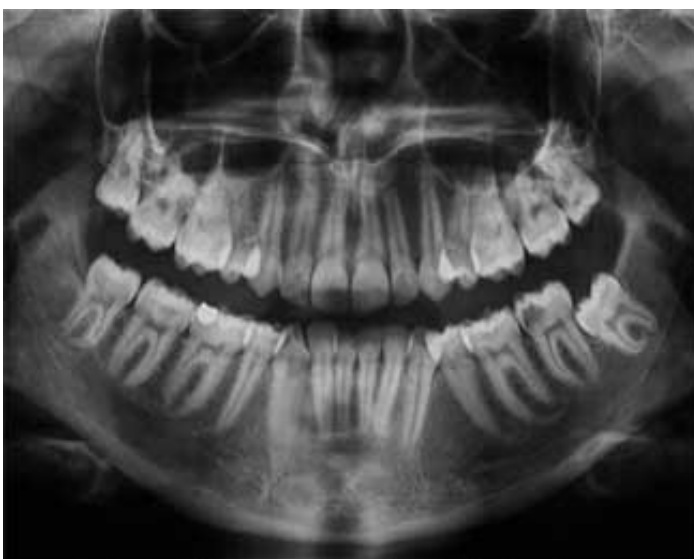L'odontologie préservatrice est une dentisterie restauratrice fondée sur la préservation maxima, l'économie tissulaire et la conservation des structures dentaires, afin d'assurer une meilleure pérennité, une meilleure longévité des dents restaurées.

Trois situations cliniques sont présentées.

L'utilisation du microscope opératoire facilite grandement le diagnostic permettant de déterminer les sillons qui seront à ouvrir et ceux qui seront respectés.

L'élimination de la dentine cariée se fera par technique chimio-mécanique avec le Carisolv.

Photos extraites de la vidéo :





OEI103DVD

130,00 €

Auteur(s) :
Dabadie (M.)
Colon (P.)

Durée :
114 minutes

Langue :
Français

Zone DVD :
Multi-zones

Date d'insertion :
01/01/2003

Producteur(s) :
CIVideo

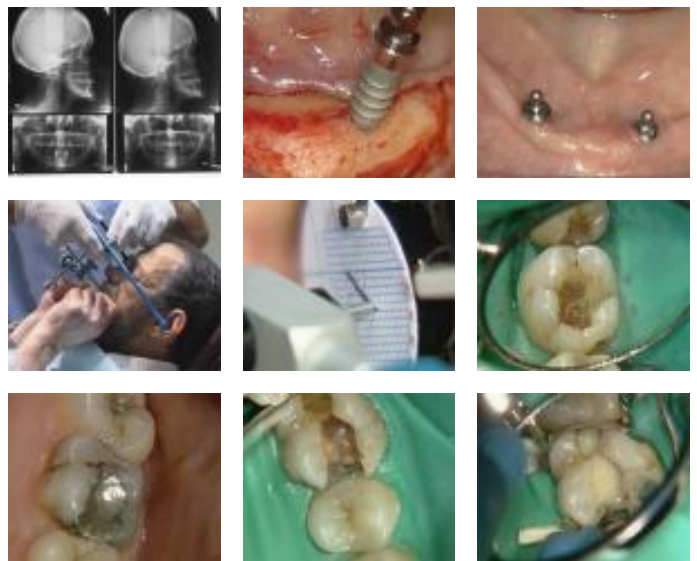
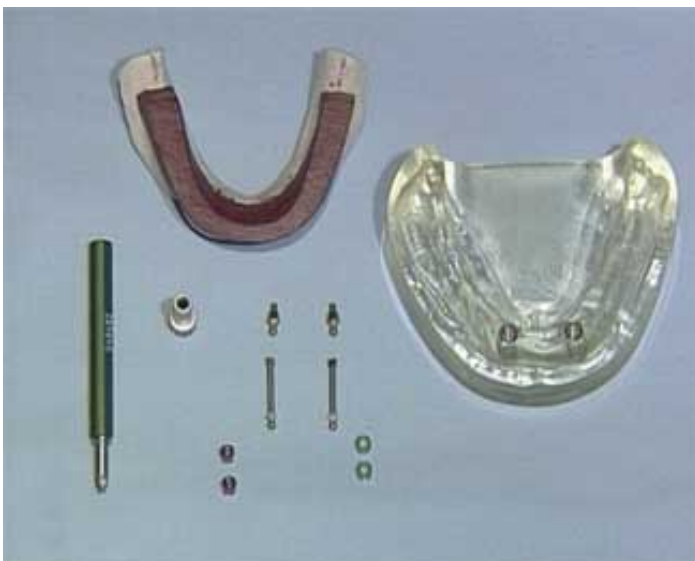
“ Rétentions complémentaires implanto-portées en prothèse adjointe complète ” (81 mn)

Introduction - Matériel - Temps chirurgical : pose des implants / Retouche des prothèses – Temps prothétique : Conception / Relation inter-maxillaire / Mouvements des A.T.M. / Empreintes / Pose de la prothèse.

“ Nouveaux composites ” (33 mn)

Restauration rationnelle en une séance d'un cadran postérieur.
Les matériaux fluides : quelques indications.

Photos extraites de la vidéo :



vod

CCL271VOD

18,00 €

DVD

CCL271DVD

99,00 €

Auteur(s) :
Serfaty (E.)

Durée :
65 minutes

Langue :
Français

Zone DVD :
Multi-zones

Date d'insertion :
19/10/2002

Producteur(s) :
CIVideo

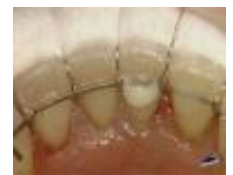La réussite d'une bonne contention est un problème quotidien qui intéresse autant l'orthodontie que la parodontologie.

L'application des techniques adhésives est ici particulièrement recommandée. Une garantie de la réussite nécessite un protocole opératoire rigoureux mais simple, qui est détaillé ici.

Quel moyen de contention utiliser ? Comment le préparer ? Comment le maintenir en place pendant le collage ?

Comment faire en présence d'un arc orthodontique vestibulaire ?

Photos extraites de la vidéo :



vod

CCL265VOD

22,00 €

DVD

CCL265DVD

107,00 €

Auteur(s) :

Zyman (P.)

Durée :

46 minutes

Langue :

Français

Zone DVD :

Multi-zones

Date d'insertion :

07/10/2002

Producteur(s) :

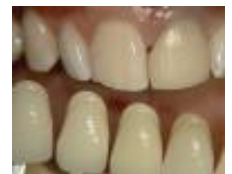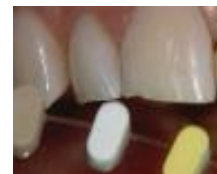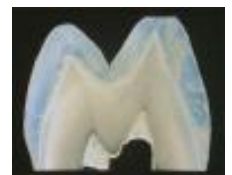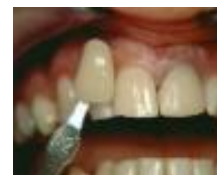CIVideo

Cette vidéo vous propose de "voir" une dent et non pas seulement de "regarder" une dent.

La couleur est un phénomène complexe qui fait appel à des paramètres physiques, psychologiques et physiologiques.

Cette vidéo vous explique en détail comment prendre et interpréter la couleur des dents et la communiquer au laboratoire de prothèse.

Photos extraites de la vidéo :



vod

CCL272VOD

22,00 €

DVD

CCL272DVD

107,00 €

Auteur(s) :
Zyman (P.)

Durée :
57 minutes

Langue :
Français

Zone DVD :
Multi-zones

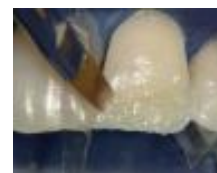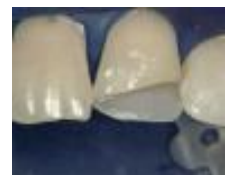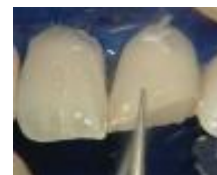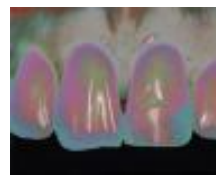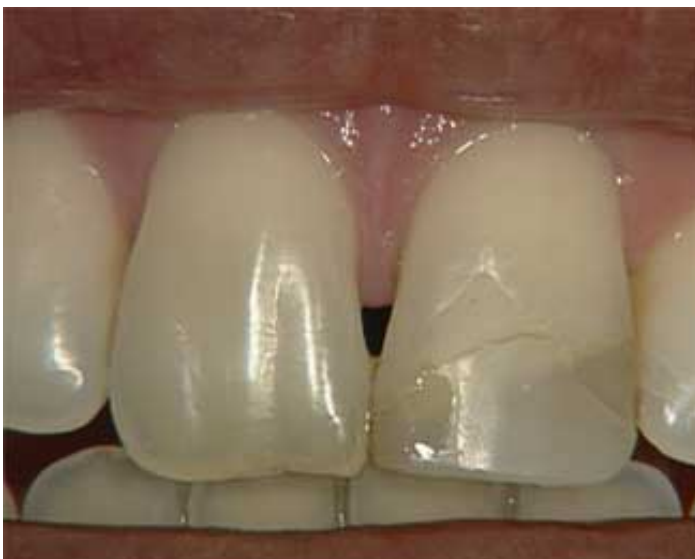Date d'insertion :
06/07/2002

Producteur(s) :
CIVideo

Cette vidéo vous montre les étapes cliniques et les tours de main qui sont employés par le praticien pour reconstituer l'angle incisif d'une incisive centrale fracturée.

Toutes les étapes sont détaillées depuis le choix de la couleur de la dent, jusqu'à la reconstitution par stratification d'un composite photopolymérisable.

Photos extraites de la vidéo :



vod

CCL299VOD

15,00 €

Auteur(s) :
Lasfargues (J.J.)

Durée :
12 minutes

Langue :
Français

Zone DVD :
Multi-zones

Date d'insertion :
25/05/2002

Producteur(s) :
CIVideo

Nous allons vous présenter dans cette vidéo, le traitement a minima d'une lésion carieuse proximale, c'est à dire une lésion de site II et de stade I dans la progression de la lésion.

Le premier problème posé par ce type de lésion, est la difficulté du diagnostic clinique. Le second problème est de traiter la lésion avec un minimum de dégradation des tissus sains.

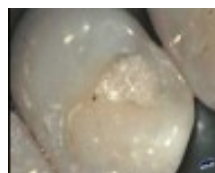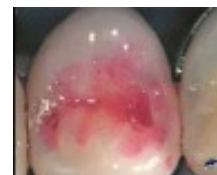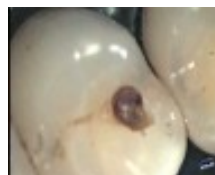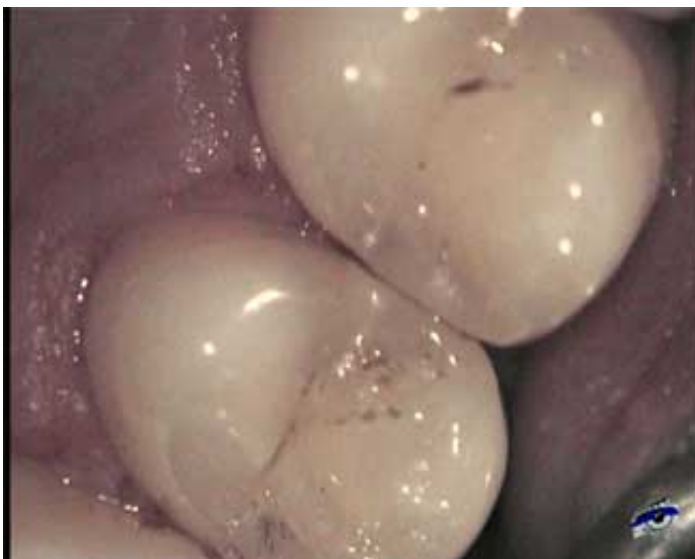Le traitement de cette lésion va donc être réalisé par tunélisation et par l'utilisation d'une technique chimio-mécanique à l'aide du gel Carisolv et de l'instrumentation associée.

d'instrumentation

Les bords de la cavité proximale seront régularisés par sono-abrasion.

La reconstitution s'effectue par la technique "sandwich" qui associe un fond de verre ionomère et du composite pour la surface occlusale.

Photos extraites de la vidéo :



vod

CCL268VOD

18,00 €



CCL268DVD

99,00 €

Auteur(s) :
Pissis (P.)

Durée :
23 minutes

Langue :
Français

Zone DVD :
Multi-zones

Date d'insertion :
07/03/2001

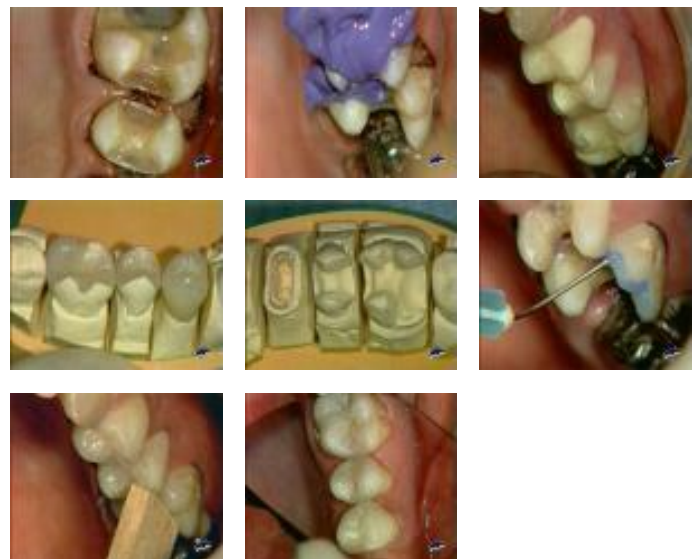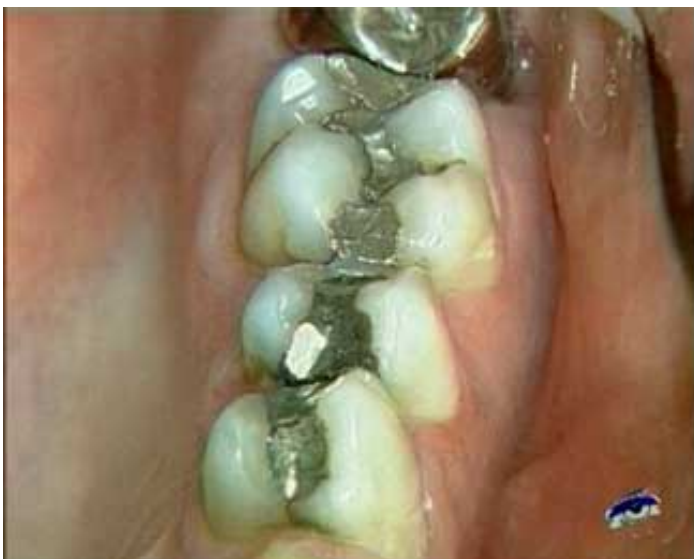Producteur(s) :
CIVideo

Cette cassette a pour objet de vous présenter l'ensemble des étapes cliniques de la préparation au collage d'onlays en résine composite Targis Vectris.

Le cas clinique présenté permet d'apprécier les principaux avantages de la technique indirecte et en particulier l'intégration esthétique permise aujourd'hui par l'utilisation des composites de laboratoire actuels.

Une couronne monobloc réalisée en céramique Empress est également préparée et posée.

Photos extraites de la vidéo :



vod

CCL259VOD

18,00 €

Auteur(s) :
Ouhayoun (J.P.)

Durée :
14 minutes

Langue :
Français

Zone DVD :
Multi-zones

Date d'insertion :
10/07/2000

Producteur(s) :
CIVideo

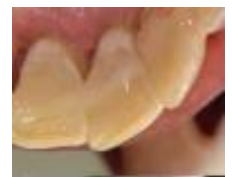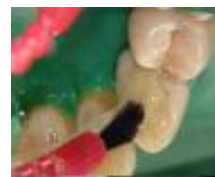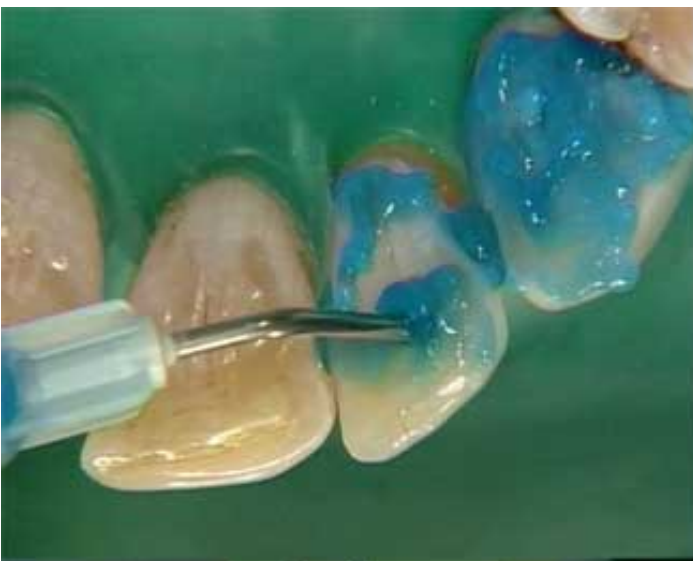Devant une dentisterie de plus en plus conservatrice, le praticien est régulièrement confronté au problème de mobilité dentaire.

L'application des techniques adhésives et plus particulièrement celles des attelles collées, trouve de plus en plus d'indications.

Dans cette situation, la dernière génération de fibre de polyéthylène constitue un apport nouveau.

La mise en place de cette fibre nécessite un protocole opératoire rigoureux mais simple, qui est détaillé ici.

Photos extraites de la vidéo :



vod

CCL258VOD

18,00 €

DVD

CCL258DVD

99,00 €

Auteur(s) :

Tirlet (G.)

Durée :

24 minutes

Langue :

Français

Zone DVD :

Multi-zones

Date d'insertion :

10/07/2000

Producteur(s) :

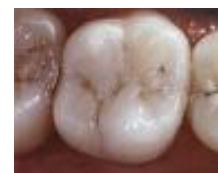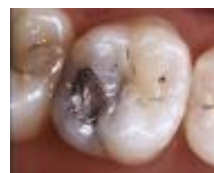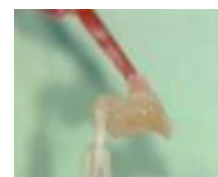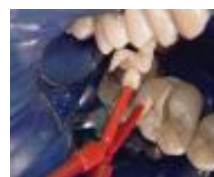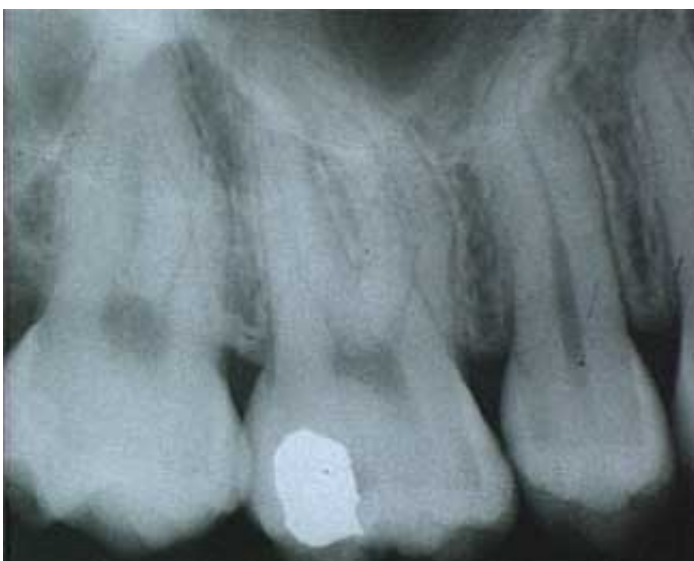CIVideo

Cette cassette a pour principal objet de vous présenter l'ensemble des étapes cliniques du collage d'un onlay en composite.

Nous insistons et passons en revue les traitements de surface de l'intrados de l'onlay et des surfaces dentaires dont la mise en oeuvre permet d'optimiser la longévité de ce type de restauration.

Le cas clinique présenté permet d'apprécier les principaux avantages de la technique indirecte et en particulier l'intégration esthétique permise aujourd'hui par l'utilisation des composites de laboratoire actuels.

Photos extraites de la vidéo :



vod

CCL257VOD

22,00 €

DVD

CCL257DVD

107,00 €

Auteur(s) :
Miara (P.)

Durée :
53 minutes

Langue :
Français

Zone DVD :
Multi-zones

Date d'insertion :
06/07/2000

Producteur(s) :
CIVideo

Ce film a pour objet de faire le point sur les techniques actuelles d'éclaircissement des dents vitales.

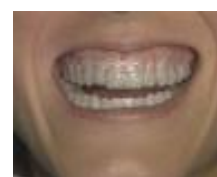
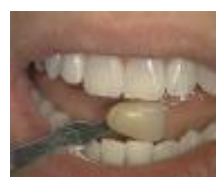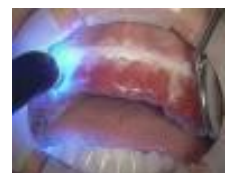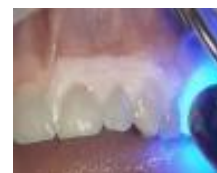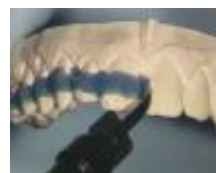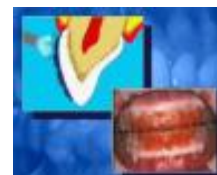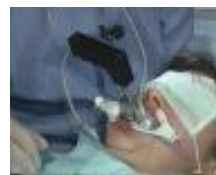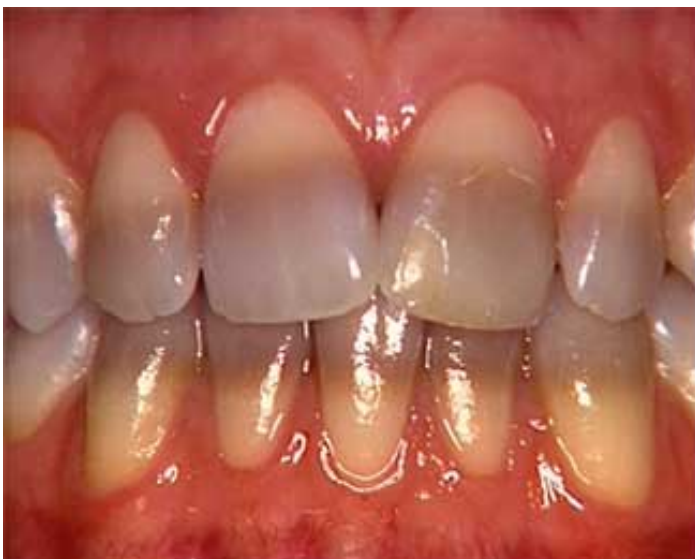Après avoir défini les différents types de coloration dentaire, le principe de leur traitement chimique est expliqué en détail.

Un bref rappel historique permet de mieux appréhender l'évolution des techniques et de bien comprendre le progrès apporté par le nouveau procédé de traitement par gouttière compressive.

Cette technique montre autant d'efficacité pour les colorations simples que pour des colorations pathologiques.

L'oeil dentaire 1-00

Photos extraites de la vidéo :



DVD

DOS006DVD

130,00 €

Auteur(s) :

Pissis (P.)

Perelmuter (S.)

Lecardonnel (A.)

Baudoin (G.)

Radiguet (J.)

Durée :

83 minutes

Langue :

Français

Zone DVD :

Multi-zones

Date d'insertion :

29/10/1999

Producteur(s) :

CIVideo

La technique des facettes collées est une technique qui nécessite beaucoup de précision et de rigueur. Elle permet de résoudre bien des problèmes esthétiques avec un maximum d'économie des tissus dentaires pour un résultat remarquable.

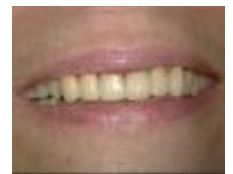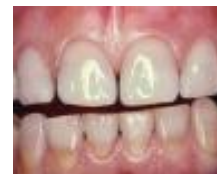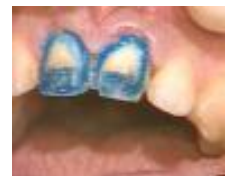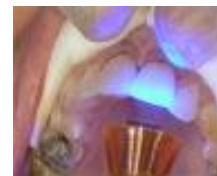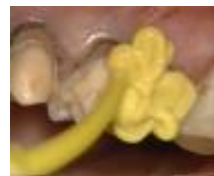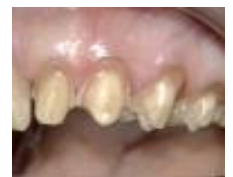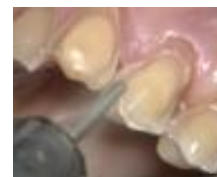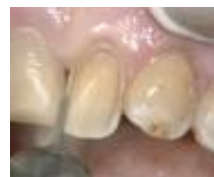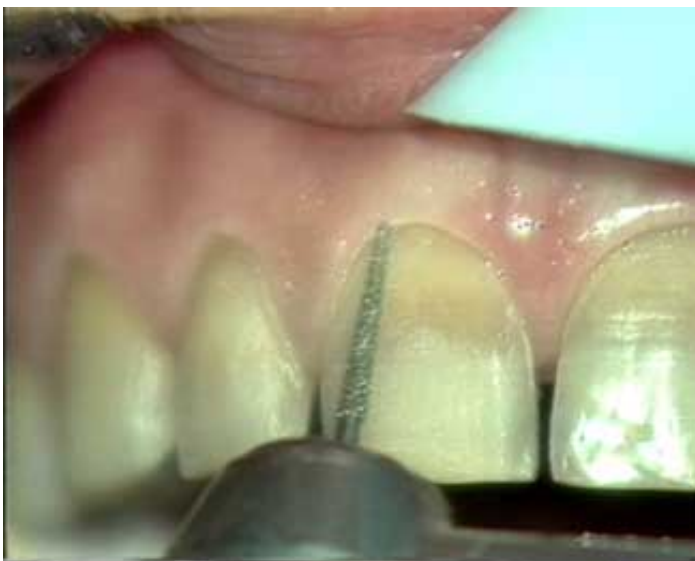Quelles sont les indications et les contre-indications à la pose de facettes céramique ou résine composite ? Comment prépare-t-on une dent sans altérer son intégrité biologique ? Quels sont les différentes techniques ou les nouveaux concepts des préparations ? Comment protéger les dents préparées ? Toutes les réponses à ces questions (et à beaucoup d'autres..-) sont contenues dans cette vidéo-cassette.

La procédure de collage est assez simple à condition de respecter un ordre bien établi et de respecter les étapes temps par temps.

Différentes situations cliniques sont présentées dans cette vidéo, de la préparation pelliculaire à la préparation en demi-jaquette.

Les étapes d'empreinte et de collage font appel à plusieurs procédés, utilisant des colles de la deuxième à la quatrième génération.

Photos extraites de la vidéo :



vod

CCL246VOD

22,00 €

DVD

CCL246DVD

107,00 €

Auteur(s) :
Vanherle (G.)
Zyman (P.)

Durée :
46 minutes

Langue :
Français

Zone DVD :
Multi-zones

Date d'insertion :
15/01/1999

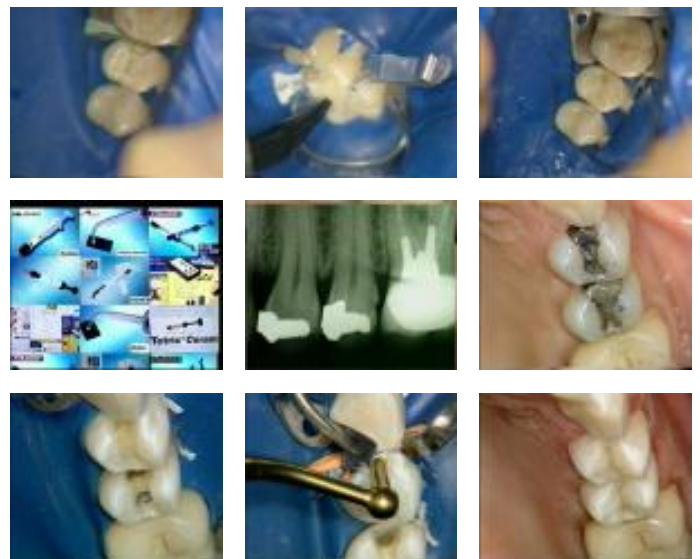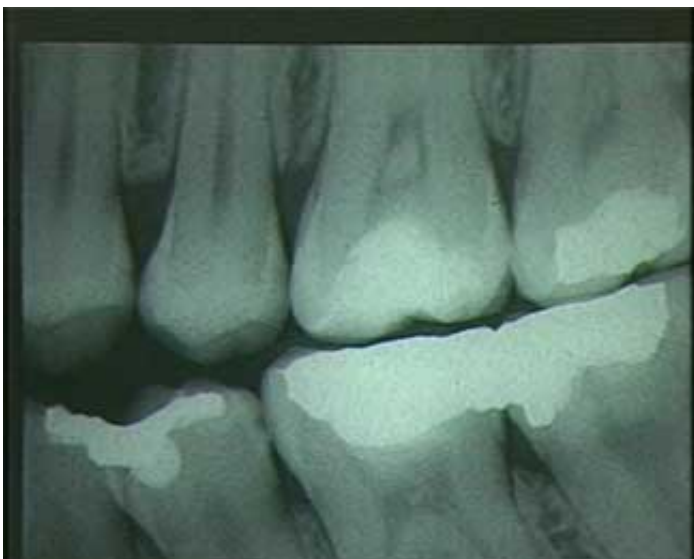Producteur(s) :
CIVideo

Un premier cas clinique permet d'illustrer la pose d'un composite postérieur de deuxième et troisième génération. Le respect d'un certain nombre de règles est de rigueur pour obtenir un excellent résultat.

Les nouveaux composites, de dernière génération, sont ici présentés en détail. Le protocole de restauration est rigoureux et largement exposé.. Deux autres cas cliniques illustrent ces propos.

Synthèse punliée dans "L'oeil dentaire N° 1-99"

Photos extraites de la vidéo :



DVD

CCL204DVD

107,00 €

Auteur(s) :
Fleiter (B)
Knellesen (C.)
Estrade (D.)
Picard (B)
Lecardonnel (A.)

Durée :
58 minutes

Langue :
Français

Zone DVD :
Multi-zones

Date d'insertion :
15/01/1994

Producteur(s) :
CIVideo

Taille de la préparation et méthodes d'élaboration de différents Inlay-Onlay tout céramique, par différents procédés existant actuellement.

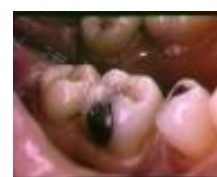
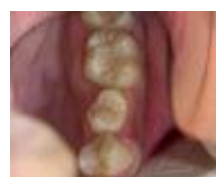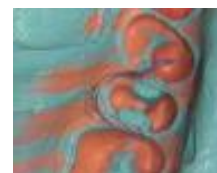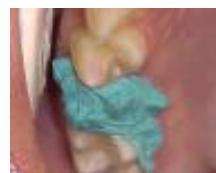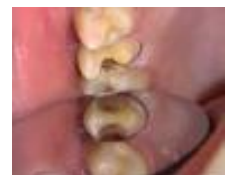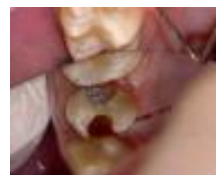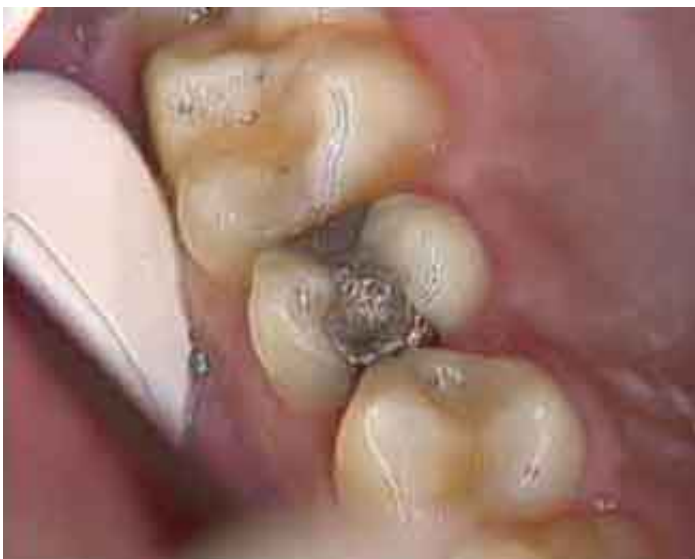1er cas les céramiques coulées. Le système Empress - Taille - empreinte - réalisation au laboratoire.

2ème cas : La céramique Dicor. Laboratoire

3ème cas : Le système Cerec

Synthèse publiée dans "L'oeil dentaire N° 4-93"

Photos extraites de la vidéo :



DVD

CCL133DVD

107,00 €

Réaliser un composite postérieur, c'est osciller entre le pire et le meilleur. Alors comment faire les meilleurs choix pour que les embûches et les mauvaises surprises ne soient pas au rendez-vous ?

Synthèse publiée dans "L'oeil dentaire N° 2-90"

Auteur(s) :
Colon (P.)
Lasfargues (J.J.)
Vanherle (G.)
Sultan (P.)

Durée :
48 minutes

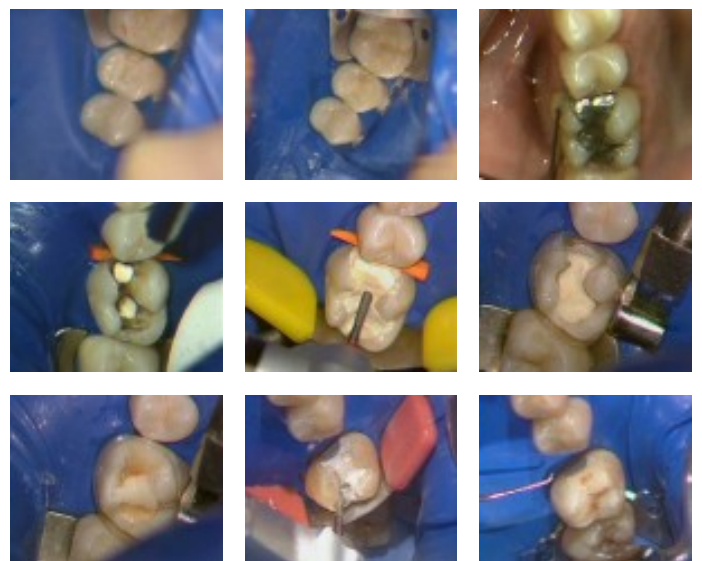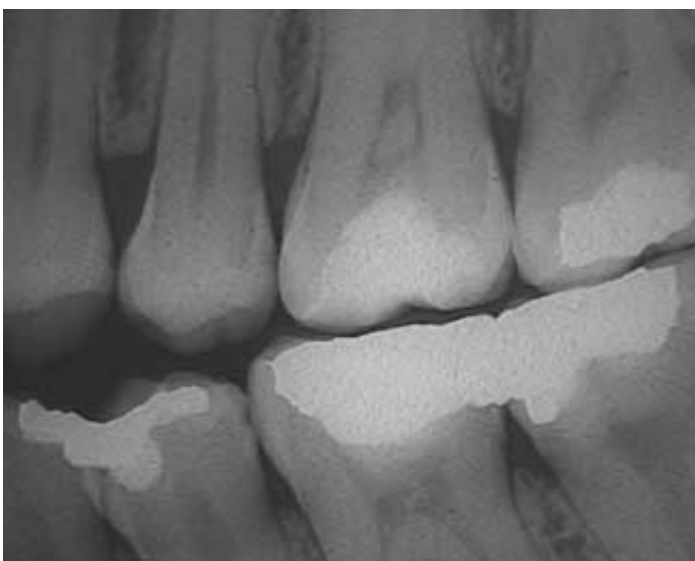
Langue :
Français

Zone DVD :
Multi-zones

Date d'insertion :
23/11/1990

Producteur(s) :
CIVideo

Photos extraites de la vidéo :



DVD

CCL106DVD

92,00 €

Auteur(s) :
Guez (G.)
Terdjman (M.)
Miara (P.)

Durée :
51 minutes

Langue :
Français

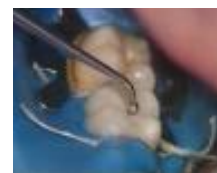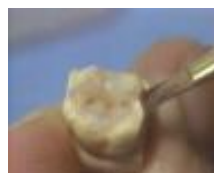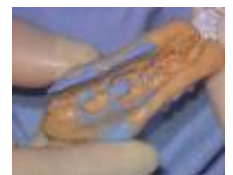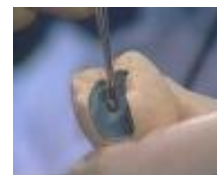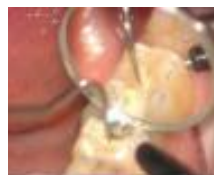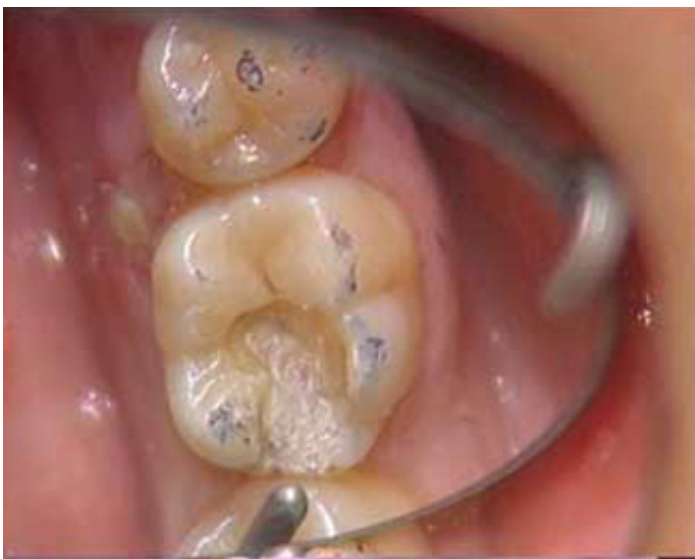Zone DVD :
Multi-zones

Date d'insertion :
25/11/1987

Producteur(s) :
CIVideo
A.D.F.

Les progrès réalisés au niveau des matériaux et les améliorations des techniques d'adhésion, permettent à l'heure actuelle de répondre favorablement aux exigences esthétiques des patients. Cette vidéo présente une des techniques indirectes de reconstitution partielle, esthétique et sans métal, faisant appel à un composite de laboratoire thermo-durcissable.

Photos extraites de la vidéo :



DVD

CCL030DVD

92,00 €

La technique du collage, de plus en plus utilisée en dentisterie restauratrice et en prothèse, est mise à contribution pour la reconstitution d'un moignon coronaire permettant de poser un champ opératoire. Une méthode très originale !

Auteur(s) :
Maestroni (F.)
Armandou (G.)

Durée :
45 minutes

Langue :
Français

Zone DVD :
Multi-zones

Date d'insertion :
10/05/1985

Producteur(s) :
CIVideo
S.F.E.

Photos extraites de la vidéo :

