



l'oeil dentaire

**CATALOGUE OEIL DENTAIRE 2012 :**

**CHIRURGIE MUCO-GINGIVALE**

## CHIRURGIE MUCO-GINGIVALE : 40 vidéos

- » **CCL333** Pose d'un implant en 14 en un temps chirurgical avec greffe de conjonctif enfoui
- » **CCL325** Greffe de conjonctif par tunélisation dans un secteur antérieur maxillaire
- » **CCL324** Greffe de conjonctif par tunélisation dans un secteur latéral mandibulaire
- » **CCL323** Greffe pédiculée de conjonctif enfoui et pose d'un implant en 24
- » **OEI305** Oeil Dentaire 2005 - Numéro 3
- » **CCL301** Traitement d'une récession par greffe gingivale
- » **OEI304** Oeil Dentaire 2004 : numéro 3
- » **CCL292** Greffe gingivale libre dans un cas de dénudation radiculaire
- » **OEI204** Oeil Dentaire 2004 : numéro 2
- » **CCL291** Greffe gingivale libre et lambeau déplacé vestibulairement
- » **CCL284** Lambeau d'assainissement
- » **CCL264** Greffe pédiculée de conjonctif enfoui
- » **THE004** Chirurgie muco-gingivale
- » **CCL254** Greffe épithélio-conjonctive préprothétique, en vue de corriger une perte de substance
- » **CCL252** Recouvrement radiculaire par greffe de translation
- » **CCL250** L'élongation coronaire, un acte simple
- » **CCL238** Greffe de conjonctif enfoui par tunélisation
- » **CCL220** Greffe péri-implantaire et mise en fonction
- » **CCL209** Chirurgie muco-gingivale d'assainissement
- » **CCL207** Prévention des pertes de substance : le défaut gingival
- » **CCL198** Reconstitution d'une crête effondrée en chirurgie pré-prothétique
- » **CCL192** Recouvrement d'une dénudation radiculaire par greffe de conjonctif enfoui
- » **CCL188** 2ème temps opératoire : Technique Bränemark avec aménagement muco-gingival
- » **CCL176** Chirurgie préprothétique : La greffe gingivale - Technique de Miller
- » **CCL177** Traitement chirurgical d'une dénudation radiculaire : Lambeau de translation et greffe de conjonctif
- » **CCL174** Chirurgie muco-gingivale : Greffe de conjonctif enfoui dans un cas de dénudation radiculaire
- » **CCL172** Le lambeau d'accès type lambeau de Widman modifié, au maxillaire

- » **CCL157** Lambeau de translation : Dénudation radiculaire
- » **CCL156** La greffe gingivale
- » **CCL158** Le lambeau déplacé apicalement : Elongation coronaire
- » **CCL148** Les pertes de substance : Greffe de conjonctif enfoui
- » **CCL147** Les pertes de substance : Comblement de surface, greffe épithélio-conjonctive
- » **CCL138** Le lambeau d'accès type de Widman modifié
- » **CCL118** Chirurgie parodontale pré-implantaire : lambeau positionné apicalement
- » **CCL119** Chirurgie parodontale pré-implantaire : Greffe gingivale libre
- » **CCL113** Suppression de la pathologie peri-implantaire par chirurgie parodontale
- » **CCL020** Greffe de tissus conjonctif
- » **CCL012** Greffe gingivale préprothétique
- » **THE003** Lambeau de translation
- » **THE002** La greffe gingivale dans différents cas cliniques

vod

CCL333VOD

18,00 €

DVD

CCL333DVD

99,00 €

**Auteur(s) :**  
Bensoussan (V.)  
Tordjman (R.)  
Bozon (C.)

**Durée :**  
30 minutes

**Langue :**  
Français

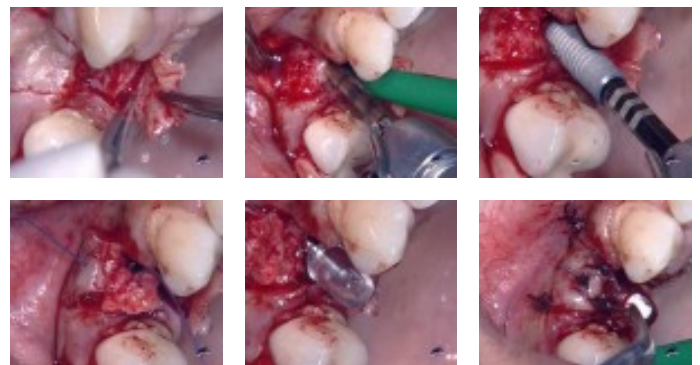
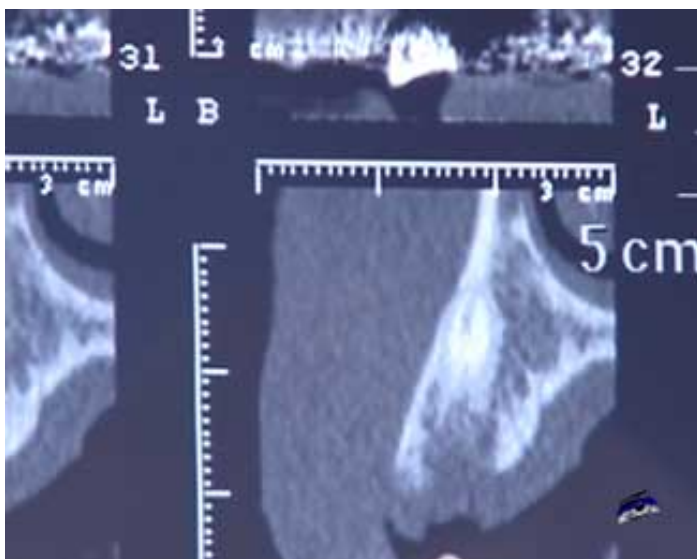
**Zone DVD :**  
Multi-zones

**Date d'insertion :**  
23/07/2008

**Producteur(s) :**  
CIVideo  
E.I.P.

Un implant va être posé en 14, en un seul temps chirurgical et dans l'axe prothétique. La prémolaire a été extraite il y a 6 semaines. La vue clinique montre une dehiscence importante en vestibulaire qui va être corrigée dans le même temps par une greffe de conjonctif enfoui selon la méthode du rouleau.

**Photos extraites de la vidéo :**



vod

CCL325VOD

18,00 €

DVD

CCL325DVD

99,00 €

**Auteur(s) :**  
Hanisch (O.)

**Durée :**  
41 minutes

**Langue :**  
Français

**Zone DVD :**  
Multi-zones

**Date d'insertion :**  
09/06/2007

**Producteur(s) :**  
I.F.C.D.  
CIVideo

Les nouvelles approches en chirurgie plastique péri-implantaire et parodontale :

Les deux incisives centrales maxillaires sont à extraire. Deux implants seront par la suite posés.

A titre préventif, il est nécessaire d'augmenter la quantité de gencive attachée.

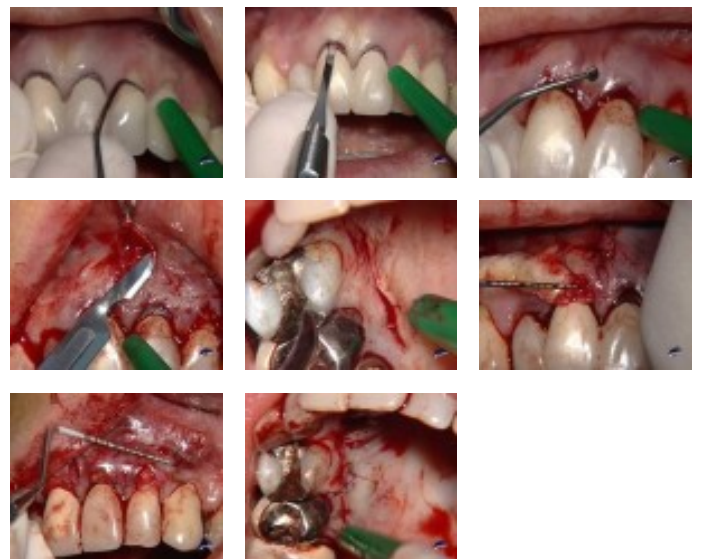
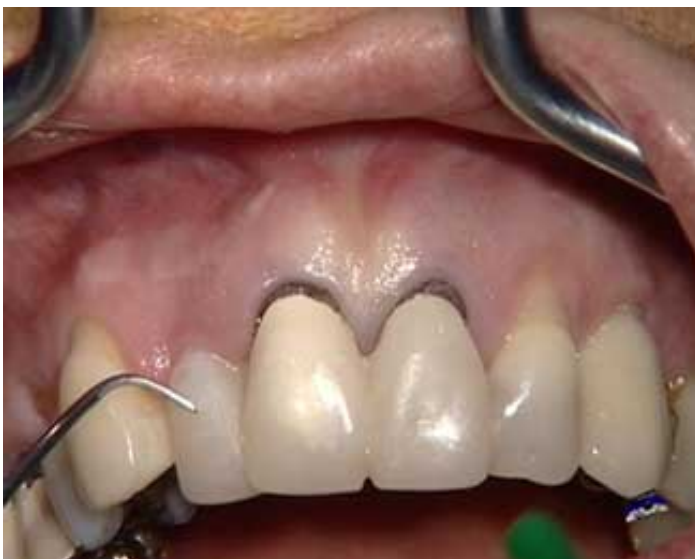La présence d'une récession gingivale importante et disgracieuse au niveau de la 22 sera corrigée en même temps.

Une greffe de conjonctif enfoui va être réalisée par la technique de tunélisation.

Compte tenu de la grande étendue de cette greffe et de la présence du frein labial, la méthodologie est importante et particulière.

Elle est expliquée en détail par l'opérateur.

## Photos extraites de la vidéo :



vod

CCL324VOD

18,00 €

DVD

CCL324DVD

99,00 €

**Auteur(s) :**  
Hanisch (O.)

**Durée :**  
41 minutes

**Langue :**  
Français

**Zone DVD :**  
Multi-zones

**Date d'insertion :**  
09/06/2007

**Producteur(s) :**  
I.F.C.D.  
CIVideo

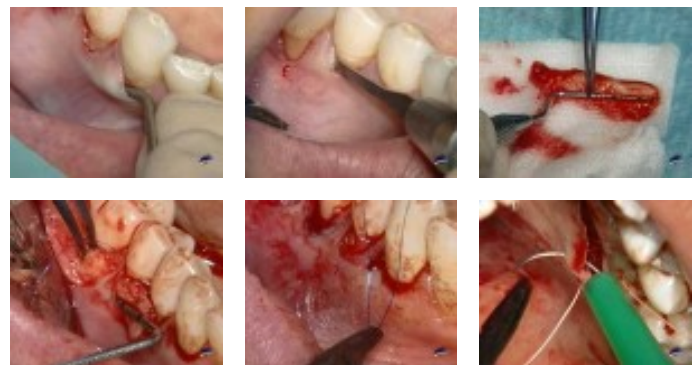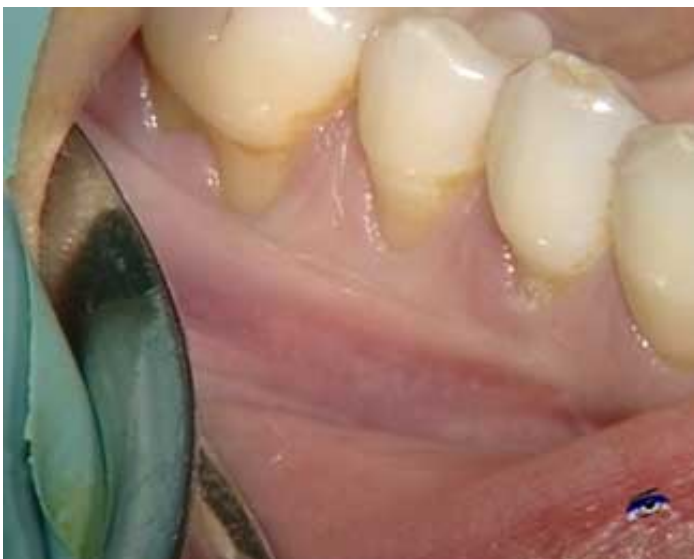Les nouvelles approches en chirurgie plastique péri-implantaire et parodontale :

Cette patiente présente au niveau de 44, 45 et 46 une récession gingivale importante et disgracieuse avec perte de hauteur de la gencive adhérente. afin de corriger et stopper ce défaut gingival, une greffe de conjonctif enfoui va être réalisée par la technique de tunélisation.

Compte tenu de la grande étendue de cette greffe, la méthodologie est importante et particulière.

Elle est expliquée en détail par l'opérateur.

**Photos extraites de la vidéo :**



vod

CCL323VOD

18,00 €

**DVD**

CCL323DVD

99,00 €

**Auteur(s) :**  
Bensoussan (V.)  
Bozon (C.)  
Tordjman (R.)

**Durée :**  
43 minutes

**Langue :**  
Français

**Zone DVD :**  
Multi-zones

**Date d'insertion :**  
09/06/2007

**Producteur(s) :**  
CIVideo  
E.I.P.

Les nouvelles approches en chirurgie plastique péri-implantaire et parodontale :

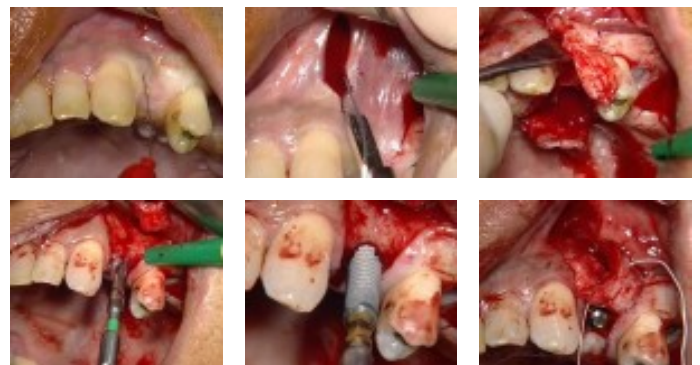
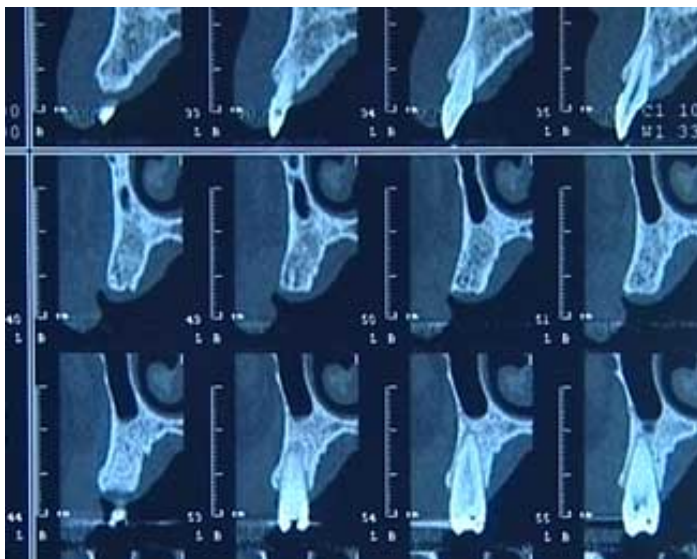
Il s'agit de placer un implant de 4 mm de diamètre et 13 mm de long pour remplacer une 24. Le volume osseux disponible est des plus favorable.

Il n'en est pas de même pour l'environnement gingival qui présente au niveau de l'édentation, une concavité vestibulaire qui est très inesthétique lors du sourire du patient.

Il est prévu d'augmenter ce volume gingival en profitant de l'acte chirurgical de la pose de l'implant.

Pour ce faire, il va être procédé à une greffe pédiculée de conjonctif enfoui par la technique du rouleau.

**Photos extraites de la vidéo :**



DVD

OEI305DVD

130,00 €

Oeil synthèse - 49 mn

" Restauration esthétique des lésions carieuses ou non carieuses des dents antérieures. "

- Remplacement d'un composite de Classe III suite à une infiltration marginale
- Remplacement d'un composite défectueux de Classe III
- Remplacement d'un composite de Classe IV suite à une infiltration marginale

Oeil clinique - 44 mn

" Traitement d'une récession par conjonctif enfoui. "

Oeil pratique - 19 mn

" Prothèse implanto-portée : Empreinte et essai clinique de l'armature. "

**Auteur(s) :**

Colon (P.)  
Zyman (P.)  
Danan (M.)  
Brion (M.)  
Girod (G.)

**Durée :**

117 minutes

**Langue :**

Français

**Zone DVD :**

Multi-zones

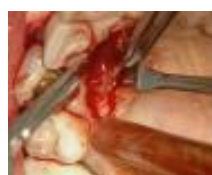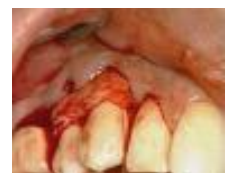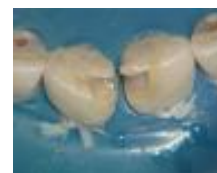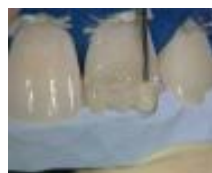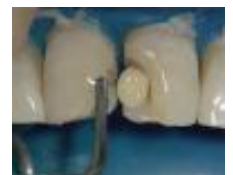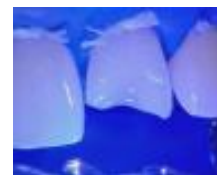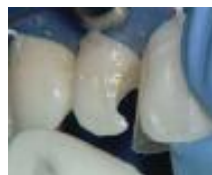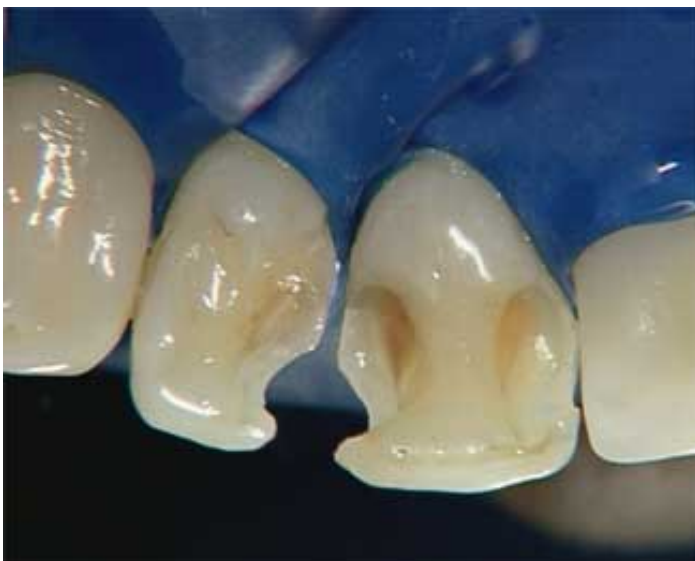**Date d'insertion :**

05/11/2005

**Producteur(s) :**

CIVideo

### Photos extraites de la vidéo :



vod

CCL301VOD

18,00 €

DVD

CCL301DVD

99,00 €

**Auteur(s) :**

Danan (M.)

Brion (M.)

**Durée :**

44 minutes

**Langue :**

Français

**Zone DVD :**

Multi-zones

**Date d'insertion :**

05/11/2005

**Producteur(s) :**

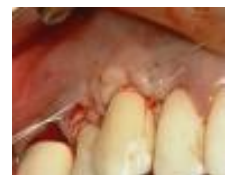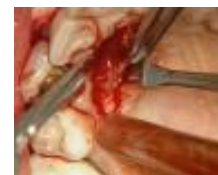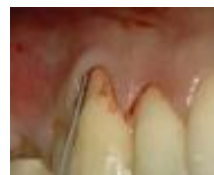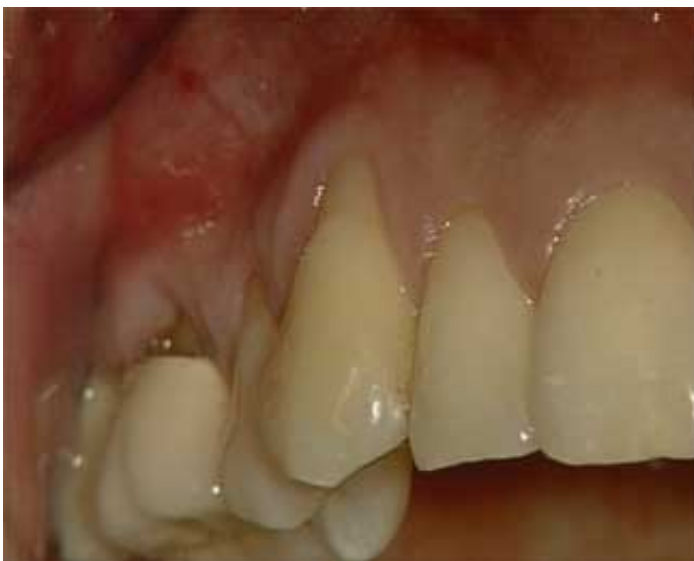CIVideo

J.O.P. 5

Cette patiente présente au maxillaire droit des dénudations radiculaires importantes, au niveau de la 13 et de la 14. Il n'y a pas de maladie parodontale. Ces dénudations sont à l'origine de sensibilités et de soucis fonctionnels et esthétiques qu'il faut résoudre.

L'opération va consister à recouvrir ces dénudations et renforcer le tissu kératinisé présent en augmentant le tissu attaché, grâce à une greffe de conjonctif enfoui. Le greffon sera prélevé au palais.

## Photos extraites de la vidéo :





OEI304DVD

130,00 €

**Auteur(s) :**  
Bensoussan (V.)  
Tordjman (R.)  
Bozon (C.)

**Durée :**  
107 minutes

**Langue :**  
Français

**Zone DVD :**  
Multi-zones

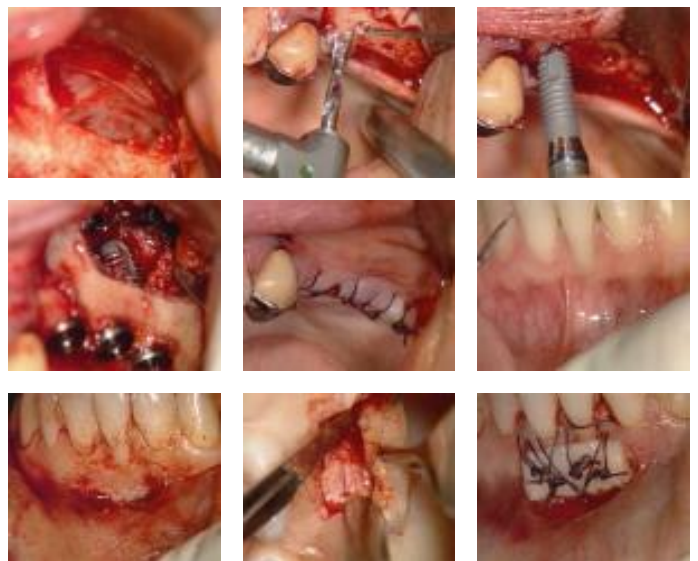
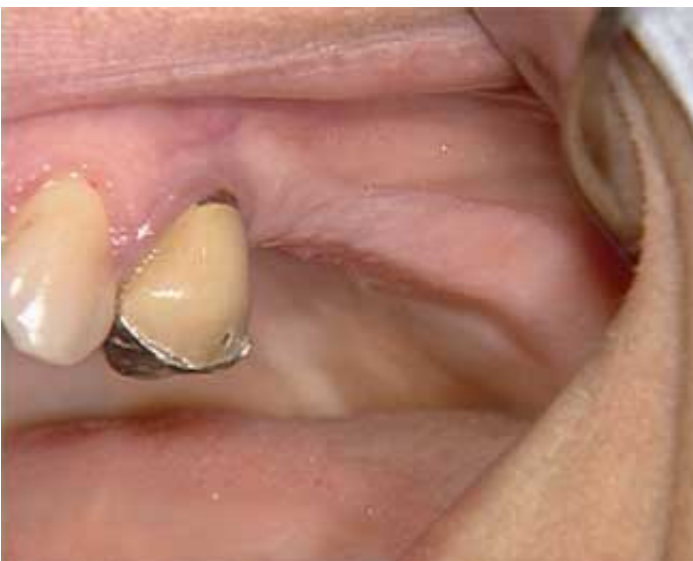**Date d'insertion :**  
30/01/2005

**Producteur(s) :**  
CIVideo  
E.I.P.

Clinique : “ Greffe gingivale libre dans un cas de dénudation radiculaire ” (42 mn)

Clinique : “ Sinus Lift et implantation immédiate ” (64 mn)

**Photos extraites de la vidéo :**



vod

CCL292VOD

18,00 €

DVD

CCL292DVD

99,00 €

**Auteur(s) :**  
Bensoussan (V.)  
Bozon (C.)  
Tordjman (R.)

**Durée :**  
42 minutes

**Langue :**  
Français

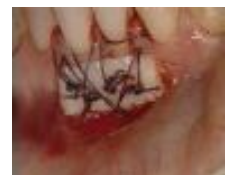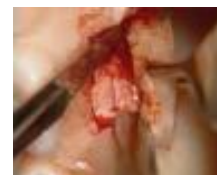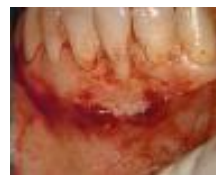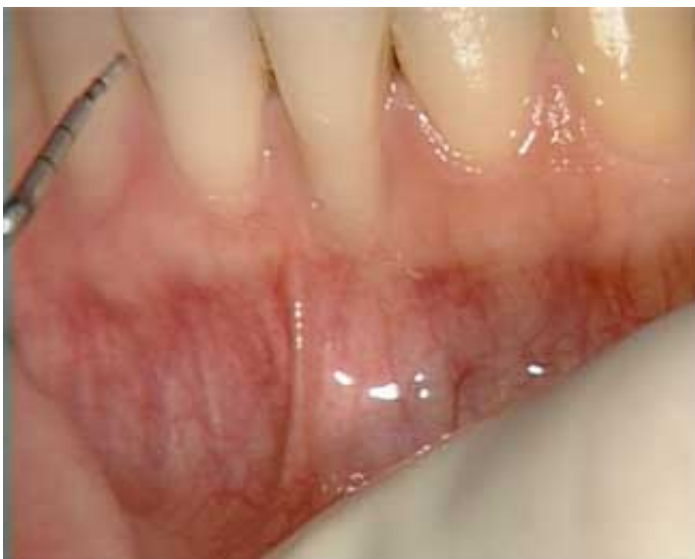**Zone DVD :**  
Multi-zones

**Date d'insertion :**  
16/11/2004

**Producteur(s) :**  
CIVideo  
E.I.P.

Une greffe gingivale libre va être réalisée chez une jeune patiente qui présente une récession gingivale au niveau d'une incisive centrale mandibulaire. Cette récession est liée à l'absence de gencive attachée due à une insertion haute du frein labial. Le prélèvement d'un greffon de gencive attachée sera réalisé au niveau du palais.

## Photos extraites de la vidéo :





OEI204DVD

130,00 €

**Auteur(s) :**  
Laujac (M.H.)  
Cannas (B.)  
Colon (P.)  
Bensoussan (V.)  
Gillot (L.)

**Durée :**  
123 minutes

**Langue :**  
Français

**Zone DVD :**  
Multi-zones

**Date d'insertion :**  
07/10/2004

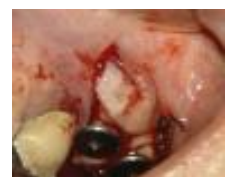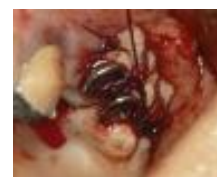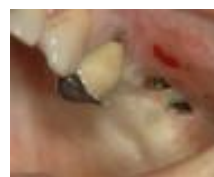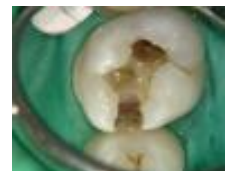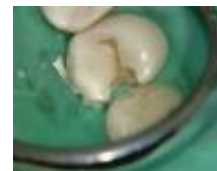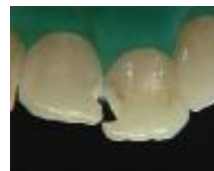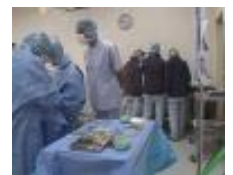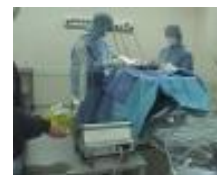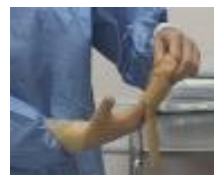**Producteur(s) :**  
CIVideo

Synthèse : “ Les règles d'hygiène et d'asepsie en bloc opératoire ” (41 mn)

Pratique : “ Les multiples indications des composites microhybrides ” (43 mn)

Clinique : “ Greffe gingivale libre et lambeau déplacé vestibulairement ” (36 mn)

**Photos extraites de la vidéo :**



vod

CCL291VOD

18,00 €

DVD

CCL291DVD

99,00 €

Trois implants ont été posés sur un site greffé avec comblement de sinus, L'absence de gencive attachée va nécessiter, lors de la séance de désenfouissement, de recréer cette gencive insuffisante. Il est prévu sur un implant de réaliser un lambeau déplacé vestibulairement et de faire une greffe gingivale libre là où il manque le plus de gencive attachée. Le greffon va être prélevé au palais.

**Auteur(s) :**  
Bensoussan (V.)  
Bozon (C.)  
Tordjman (R.)

**Durée :**  
38 minutes

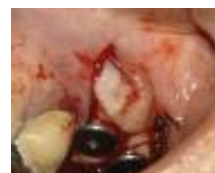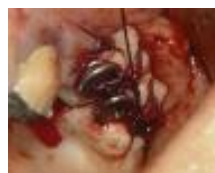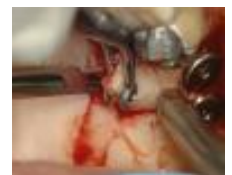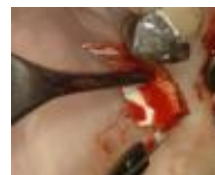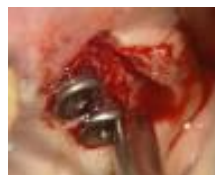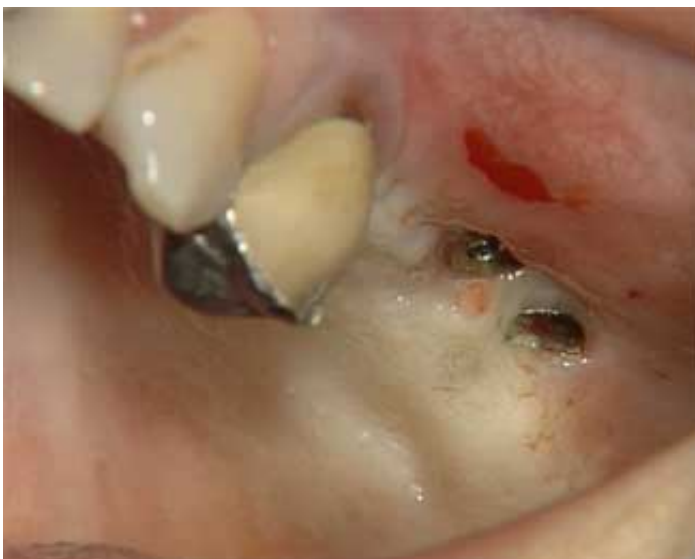**Langue :**  
Français

**Zone DVD :**  
Multi-zones

**Date d'insertion :**  
04/10/2004

**Producteur(s) :**  
CIVideo  
E.I.P.

## Photos extraites de la vidéo :



vod

CCL284VOD

18,00 €

DVD

CCL284DVD

99,00 €

**Auteur(s) :**  
Bozon (C.)  
Bensoussan (V.)  
Tordjman (R.)

**Durée :**  
41 minutes

**Langue :**  
Français

**Zone DVD :**  
Multi-zones

**Date d'insertion :**  
22/05/2004

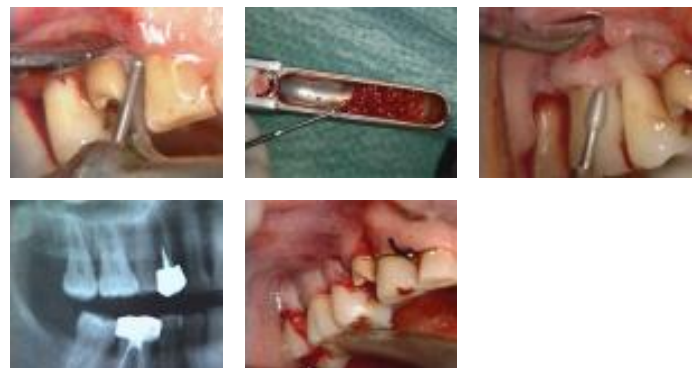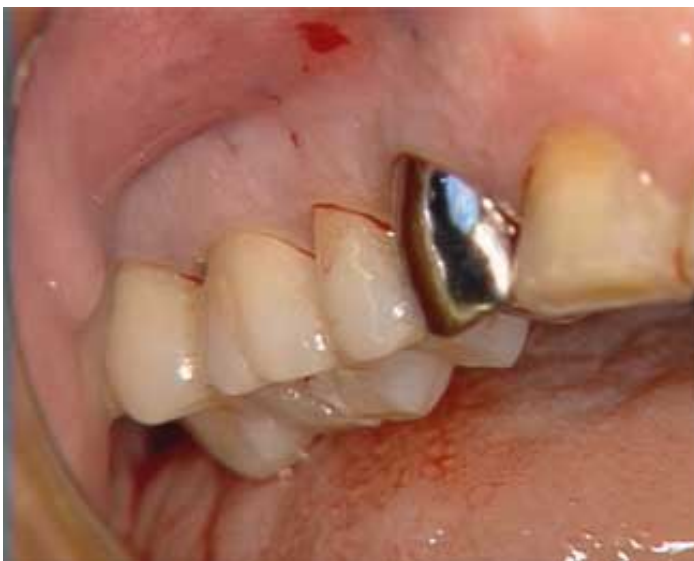**Producteur(s) :**  
CIVideo  
E.I.P.

Un lambeau d'assainissement va être réalisé dans le secteur supérieur droit de 14 à 17. Malgré une hygiène parfaite, cette patiente présente une lésion parodontale horizontale,

Le but de ce lambeau est de supprimer toute présence de tartre et de tissus de granulation et d'opérer à un remodelage osseux pour faciliter l'hygiène de la patiente.

Bien que cette opération soit classique, l'instrumentation, utilisée ici, présente quelques originalités très pratiques.

## Photos extraites de la vidéo :



vod

CCL264VOD

18,00 €

DVD

CCL264DVD

99,00 €

**Auteur(s) :**

Serfaty (R)

**Durée :**

30 minutes

**Langue :**

Français

**Zone DVD :**

Multi-zones

**Date d'insertion :**

07/03/2001

**Producteur(s) :**

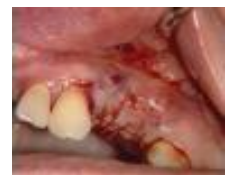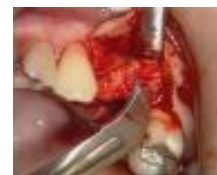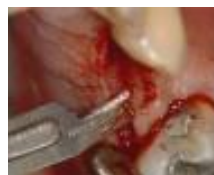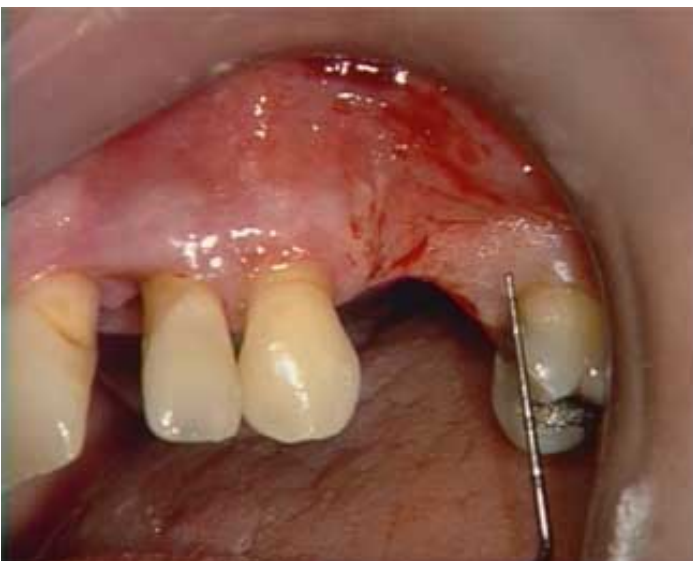CIVideo

Grâce à la maîtrise des nouveaux protocoles en chirurgie muco-gingivale, notamment pour la greffe conjonctive présentée ici, la correction de l'esthétique gingivale devient accessible à tous.

Cette patiente présente un cas complexe qui fera appel à un traitement multidisciplinaire.

Sur un plan parodontal, une crête édentée de classe 3 de Sibbert (pertes verticale et horizontale) va être traitée par une greffe de conjonctif enfoui pédiculée afin de redonner suffisamment de volume pour une bonne stabilité de la future prothèse.

## Photos extraites de la vidéo :



**DVD**

**THE004DVD**

**168,00 €**

**Auteur(s) :**  
 Penaud (J.)  
 Tarounine (M.)  
 Fenech (P.)  
 Pokoïk (P.)  
 Azzi (R)

**Durée :**  
 121 minutes

**Langue :**  
 Français

**Zone DVD :**  
 Multi-zones

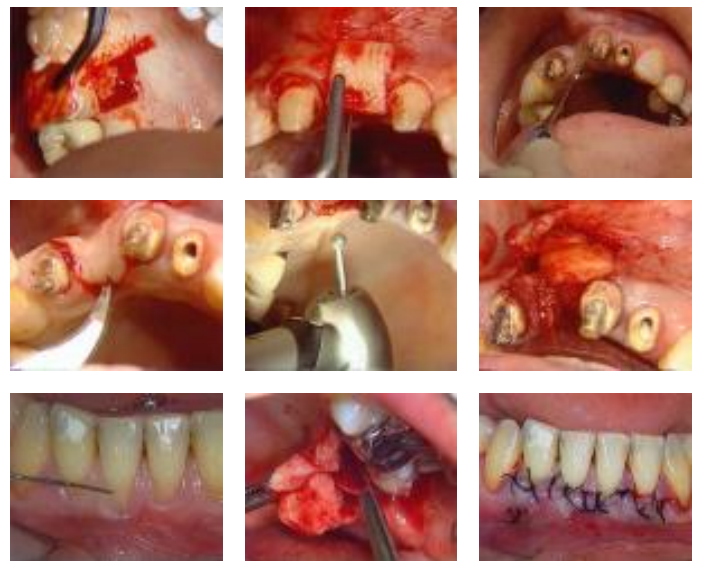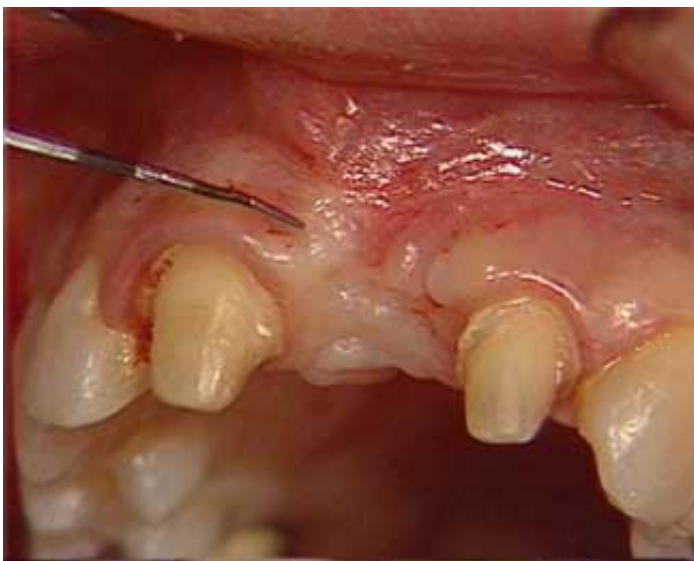**Date d'insertion :**  
 10/10/2000

**Producteur(s) :**  
 CIVideo

La chirurgie muco-gingivale fait partie de notre arsenal thérapeutique d'utilisation de plus en plus fréquente. Cette vidéocassette vous présente plusieurs techniques dans différents cas cliniques :

- Dans les cas de pertes de substance, le choix se porte :
  - Soit vers un comblement de surface à l'aide d'une greffe épithélio-conjonctive,
  - Soit vers un comblement par greffe de conjonctif enfoui.
  
- La greffe de conjonctif enfoui peut également être utilisée dans un cas de dénudation radiculaire importante.

**Photos extraites de la vidéo :**



vod

CCL254VOD

18,00 €

DVD

CCL254DVD

99,00 €

**Auteur(s) :**  
Itic (J.)  
Goffaux (J.C.)

**Durée :**  
39 minutes

**Langue :**  
Français

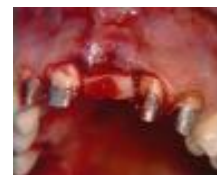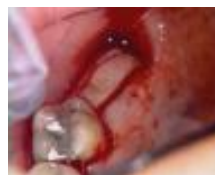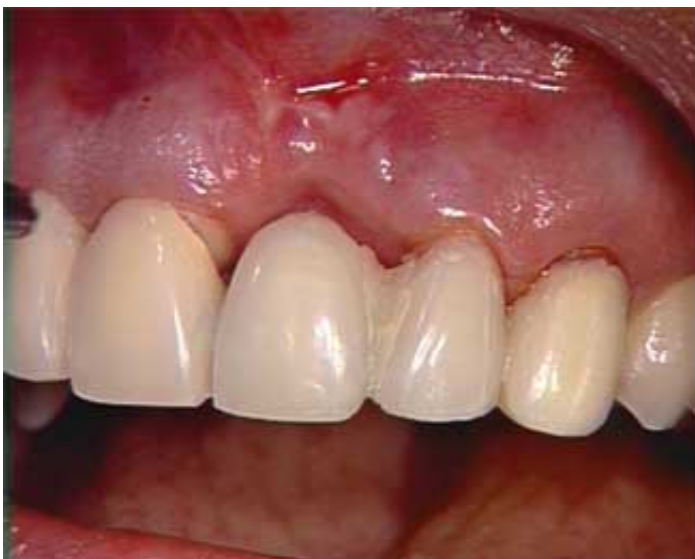**Zone DVD :**  
Multi-zones

**Date d'insertion :**  
15/01/2000

**Producteur(s) :**  
CIVideo

Une centrale maxillaire doit être remplacée par un bridge.  
La perte de volume tissulaire est importante.  
Elle va être corrigée par une greffe épithélio-conjonctive, le greffon étant pris dans la région tubérositaire.

## Photos extraites de la vidéo :





vod

CCL252VOD

18,00 €

DVD

CCL252DVD

99,00 €

**Auteur(s) :**  
Barbieri (B)  
Ouhayoun (J.P.)

**Durée :**  
29 minutes

**Langue :**  
Français

**Zone DVD :**  
Multi-zones

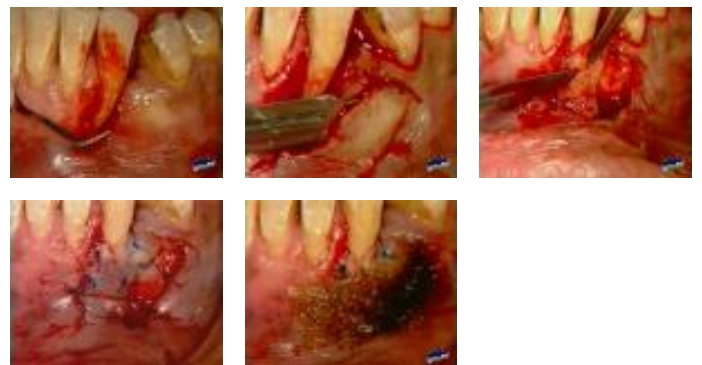
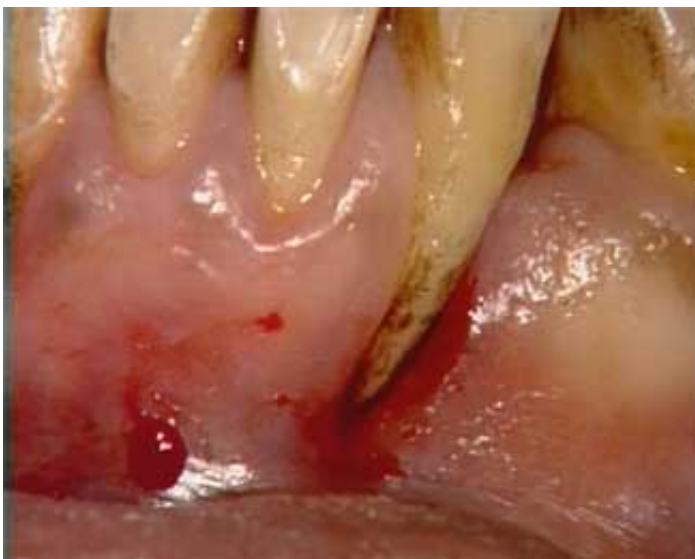**Date d'insertion :**  
05/11/1999

**Producteur(s) :**  
CIVideo

La racine d'une canine mandibulaire présente une dénudation importante liée à des conditions anatomiques particulières.

Un lambeau de translation latérale va permettre de rétablir une attache épithéliale et de sauvegarder cette dent encore quelques temps.

#### Photos extraites de la vidéo :



vod

CCL250VOD

18,00 €

DVD

CCL250DVD

99,00 €

**Auteur(s) :**

Itic (J.)

Pokoïk (P.)

**Durée :**

33 minutes

**Langue :**

Français

**Zone DVD :**

Multi-zones

**Date d'insertion :**

10/07/1999

**Producteur(s) :**

CIVideo

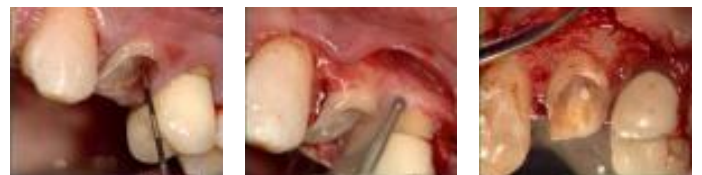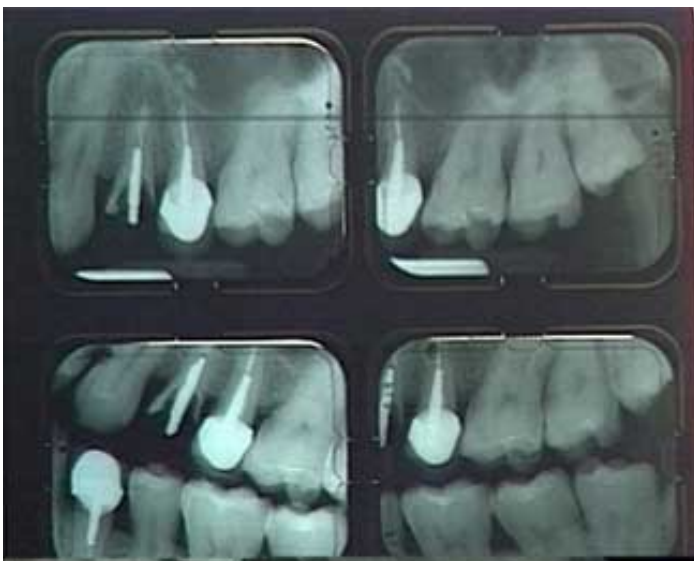A.U.P.

Cette prémolaire fortement délabrée ne peut recevoir en l'état une reconstitution corono-radulaire. Il est nécessaire d'augmenter la hauteur de la couronne clinique en remodelant le contour osseux de la dent.

Cette vidéo très largement détaillée montre que cet acte est simple et doit permettre à de nombreuses dents de pouvoir être sauvées.

Voir également L'oeil dentaire 1-99

## Photos extraites de la vidéo :



vod

CCL238VOD

15,00 €

DVD

CCL238DVD

92,00 €

Procédé très simple de mise en place d'un greffon conjonctif, en vue de combler la perte osseuse d'un secteur latéral maxillaire consécutif à une extraction ancienne. Cette technique est à la portée de tous.

**Auteur(s) :**  
Serfaty (R)

**Durée :**  
13 minutes

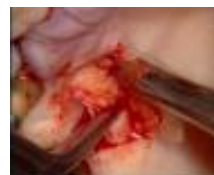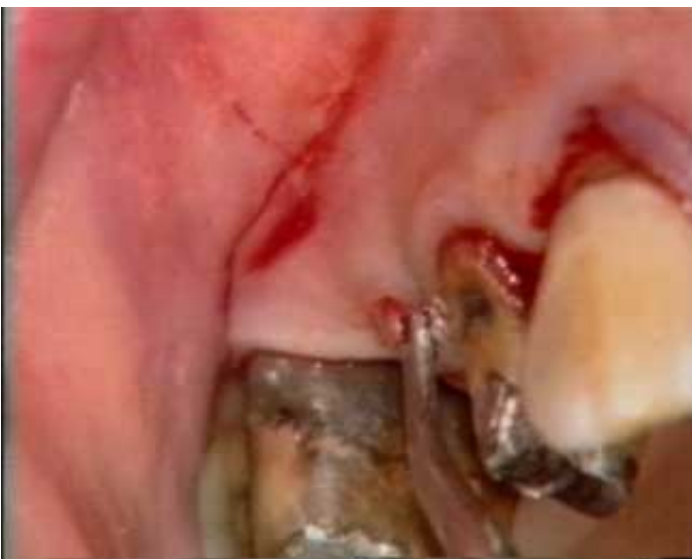**Langue :**  
Français

**Zone DVD :**  
Multi-zones

**Date d'insertion :**  
10/12/1997

**Producteur(s) :**  
CIVideo  
A.U.P.

## Photos extraites de la vidéo :



vod

CCL220VOD

18,00 €

DVD

CCL220DVD

99,00 €

**Auteur(s) :**  
Serfaty (R)

**Durée :**  
28 minutes

**Langue :**  
Français

**Zone DVD :**  
Multi-zones

**Date d'insertion :**  
10/05/1995

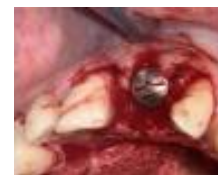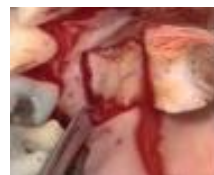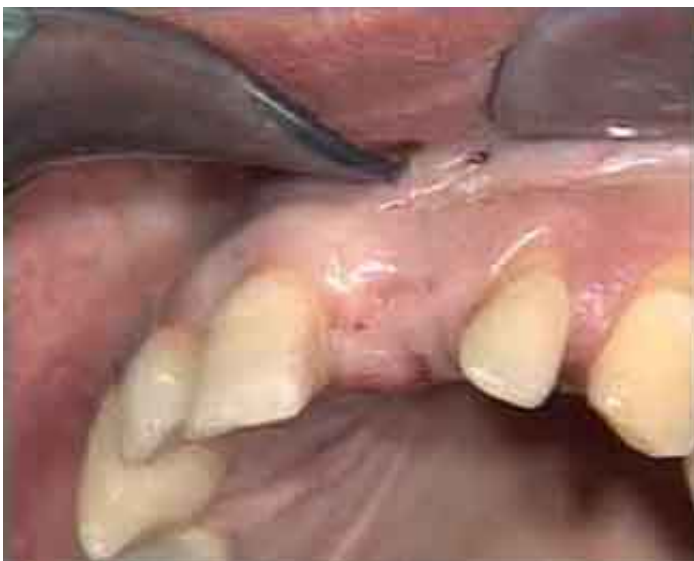**Producteur(s) :**  
CIVideo

Un implant a été posé il y a 5 mois, pour le remplacement d'une incisive centrale maxillaire.

Nous arrivons à l'étape de mise en fonction de cet implant, séance pendant laquelle est prévue une greffe de tissus conjonctif en vestibulaire, car il y a un problème d'affaissement crestal vestibulaire dans ce secteur où le facteur esthétique joue un grand rôle.

Le greffon conjonctif sera prélevé au niveau du palais.

## Photos extraites de la vidéo :



vod

CCL209VOD

18,00 €

DVD

CCL209DVD

99,00 €

**Auteur(s) :**

Pokoïk (P.)

Serfaty (R)

Etienne (D.)

**Durée :**

45 minutes

**Langue :**

Français

**Zone DVD :**

Multi-zones

**Date d'insertion :**

10/10/1994

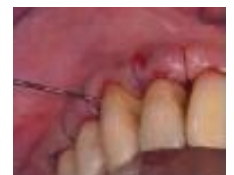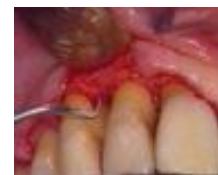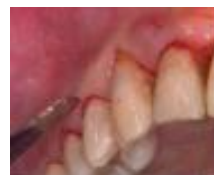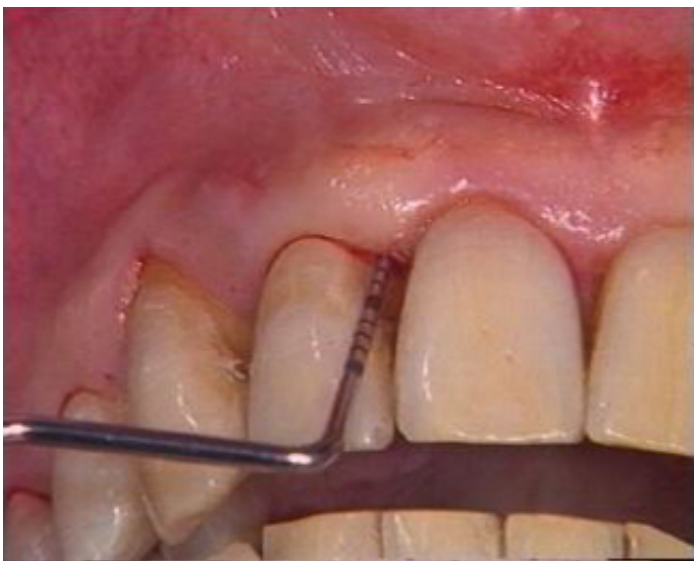**Producteur(s) :**

CIVideo

A.U.P.

Traitement indispensable pour éliminer tous les résidus tartriques sous-gingivaux résiduels, inévitable même après un excellent détartrage. Il s'agit d'une chirurgie muco-gingivale très simple mais rigoureuse est incontournable chez les patients traités pour des parodontites. Cette vidéo détaillée met la technique à la portée de tous.

## Photos extraites de la vidéo :



vod

CCL207VOD

22,00 €

DVD

CCL207DVD

107,00 €

**Auteur(s) :**

Itic (J.)  
Alcouffe (F.)  
Pokoïk (P.)  
Penaud (J.)  
Etienne (D.)

**Durée :**

71 minutes

**Langue :**

Français

**Zone DVD :**

Multi-zones

**Date d'insertion :**

15/06/1994

**Producteur(s) :**

CIVideo

Le résultat esthétique du remplacement prothétique d'une dent antérieure peut être compromis si la crête alvéolaire a subi un effondrement important. Grâce à des protocoles opératoires éprouvés, l'obtention d'une crête idéale devient prévisible.

- Cette jeune patiente a dû subir l'extraction d'une 21 fracturée. La perte des volumes osseux et gingivaux est importante. Le site receveur est préparé en épaisseur partielle. Le greffon prélevé au niveau du palais sera épithélio-conjonctif.

- Cette patiente a perdu son incisive centrale suite à une fracture. La perte de substance consécutive est essentiellement vestibulaire.

Le site receveur est préparé en épaisseur partielle, pour des raisons de vascularisation du greffon conjonctif. Le site donneur est désépithélié à l'aide d'une fraise, prélevé puis enfoui et suturé sur le site donneur.

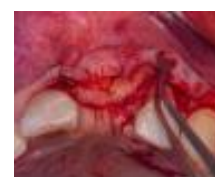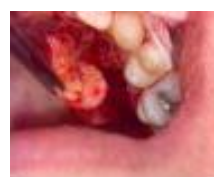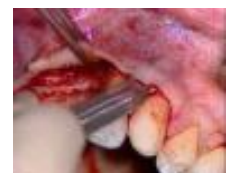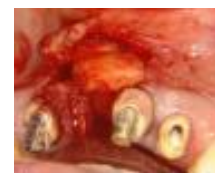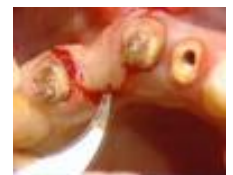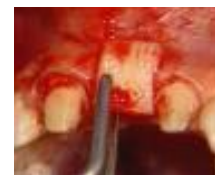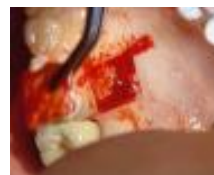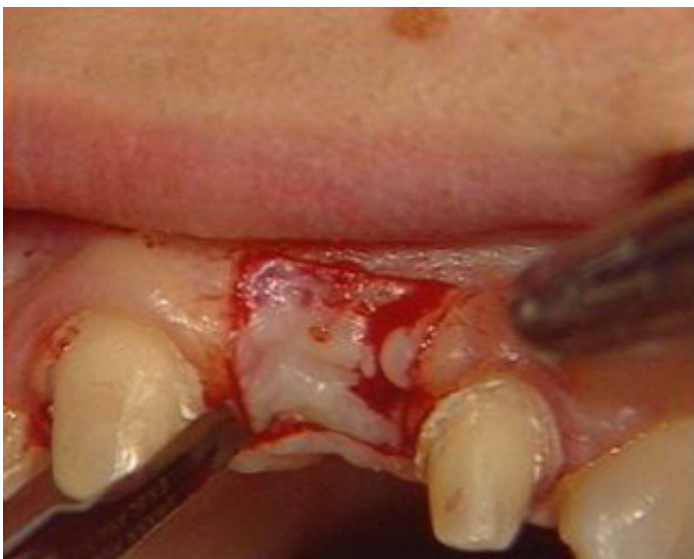- Ce jeune patient a perdu son incisive centrale avec une perte osseuse importante accompagnée d'une récession gingivale sur les dents voisines.

Un lambeau de demi-épaisseur permet de préparer le site donneur, suffisamment pour pouvoir également être tracté en position coronaire.

Le greffon conjonctif est pris en pleine épaisseur au palais.

Après mise en place, les sutures sont protégées par du Surgicel.

**Photos extraites de la vidéo :**



vod

CCL198VOD

18,00 €

DVD

CCL198DVD

99,00 €

**Auteur(s) :**

Etienne (D.)

Itic (J.)

Jaouï (L.)

**Durée :**

50 minutes

**Langue :**

Français

**Zone DVD :**

Multi-zones

**Date d'insertion :**

25/11/1992

**Producteur(s) :**

CIVideo

A.D.F.

Le résultat esthétique du remplacement prothétique d'une dent antérieure peut être compromis si la crête alvéolaire a subi un effondrement important. Grâce à des protocoles opératoires éprouvés, l'obtention d'une crête idéale devient prévisible.

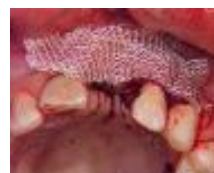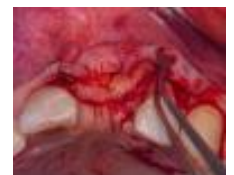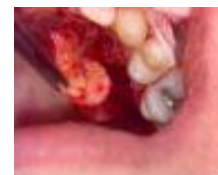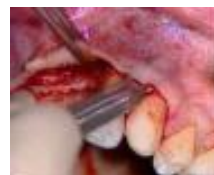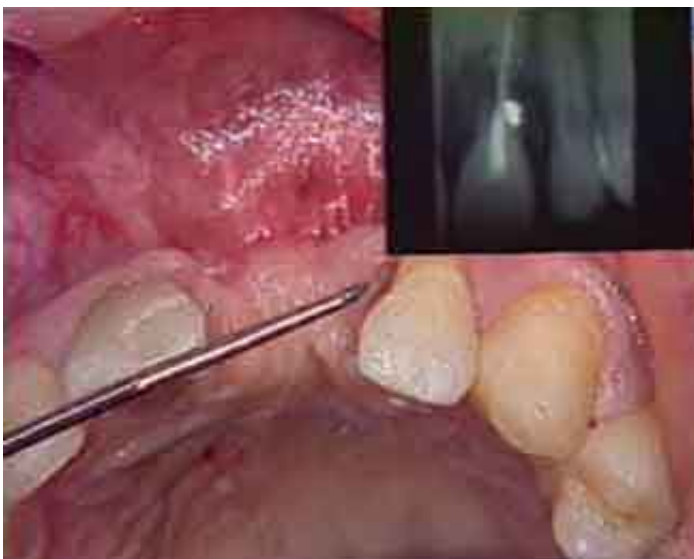Ce jeune patient a perdu son incisive centrale avec une perte osseuse importante accompagnée d'une récession gingivale sur les dents voisines.

Un lambeau de demi-épaisseur permet de préparer le site donneur, suffisamment pour pouvoir également être tracté en position coronaire.

Le greffon conjonctif est pris en pleine épaisseur au palais.

Après mise en place, les sutures sont protégées par du Surgicel.

## Photos extraites de la vidéo :



vod

CCL192VOD

18,00 €

**DVD**

CCL192DVD

99,00 €

**Auteur(s) :**

De La Ruffinière (S.)

Mongeot (M.)

Serfaty (R)

Itic (J.)

**Durée :**

38 minutes

**Langue :**

Français

**Zone DVD :**

Multi-zones

**Date d'insertion :**

25/11/1992

**Producteur(s) :**

CIVideo

A.D.F.

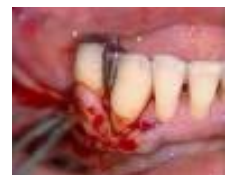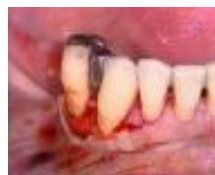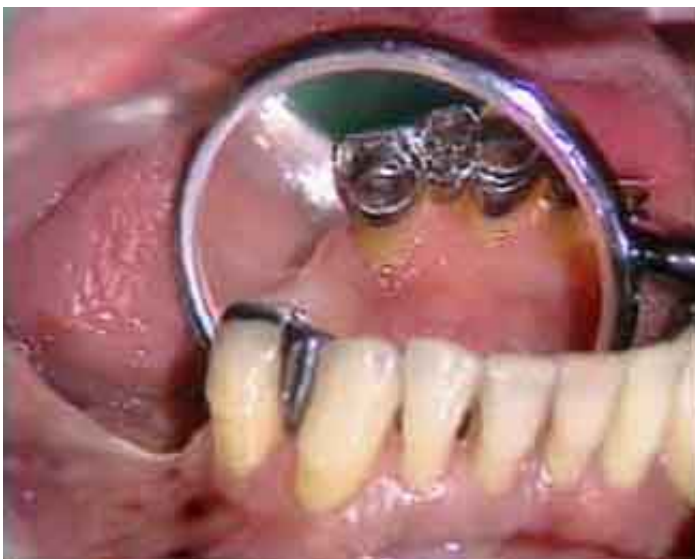Grâce à la maîtrise des nouveaux protocoles en chirurgie muco-gingivale, notamment pour la greffe conjonctive présentée ici, les corrections de l'esthétique gingivale deviennent accessibles à tous.

Cette patiente présente une récession gingivale suite à une parodontite très avancée et maîtrisée.

Le lambeau vestibulaire est réalisé selon la technique de Langer. Les racines sont décontaminées à la Tetracycline.

Le site donneur se situe au niveau du palais où sera prélevé un greffon conjonctif.

## Photos extraites de la vidéo :



vod

CCL188VOD

18,00 €

**Auteur(s) :**

Jaoui (L.)

Barbieri (B)

Serfaty (R)

Itic (J.)

**Durée :**

51 minutes

**Langue :**

Français

**Zone DVD :**

Multi-zones

**Date d'insertion :**

10/10/1992

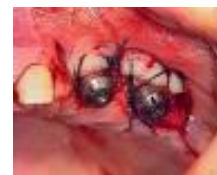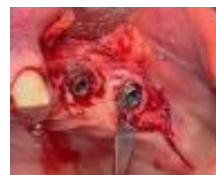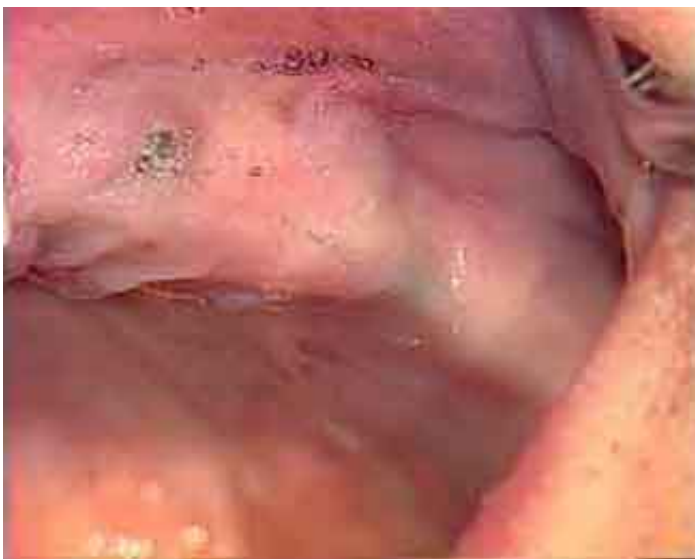**Producteur(s) :**

CIVideo

A.U.P.

Mise en fonction de deux implants Bränemark, après 7 mois de mise en nourrice. Ces implants, intéressant le secteur de la canine et prémolaire maxillaire, sont destinés à recevoir une prothèse mixte à but esthétique. Dans ce cas, l'absence de gencive kératinisée qui pourrait nuire au résultat attendu, va être réparée grâce à un lambeau d'épaisseur partielle, avec déplacement apical. La technique est démontrée dans les moindres détails.

**Photos extraites de la vidéo :**



vod

CCL176VOD

18,00 €

DVD

CCL176DVD

99,00 €

**Auteur(s) :**

Barbieri (B)

Itic (J.)

Etienne (D.)

Slonin (C.)

Maujean (E.)

**Durée :**

49 minutes

**Langue :**

Français

**Zone DVD :**

Multi-zones

**Date d'insertion :**

10/10/1992

**Producteur(s) :**

CIVideo

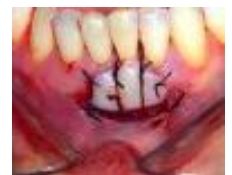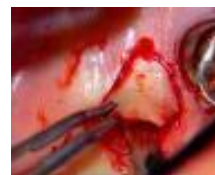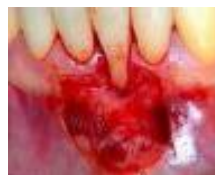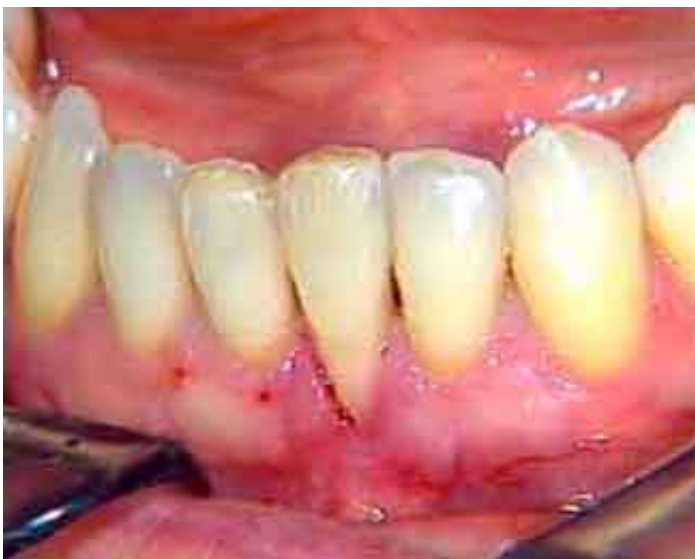A.U.P.

La greffe gingivale est un acte chirurgical simple. Elle consiste à préparer le site receveur en éliminant une pellicule épithélio-conjonctive et en préservant un lit conjonctivo-périosté.

Cette patiente présente une dénudation radiculaire dont la récession de classe 1 ou 2 n'atteint pas la ligne muco-gingivale. La technique de Miller va être utilisée.

Le greffon épithélio-conjonctif est prélevé au niveau du palais dans une zone édentée.

**Photos extraites de la vidéo :**



vod

CCL177VOD

18,00 €

DVD

CCL177DVD

99,00 €

**Auteur(s) :**

Serfaty (R)

Itic (J.)

Goffaux (J.C.)

Dies (F.)

**Durée :**

58 minutes

**Langue :**

Français

**Zone DVD :**

Multi-zones

**Date d'insertion :**

10/06/1992

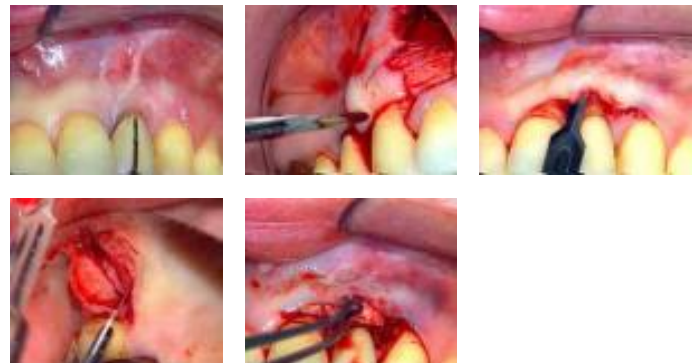
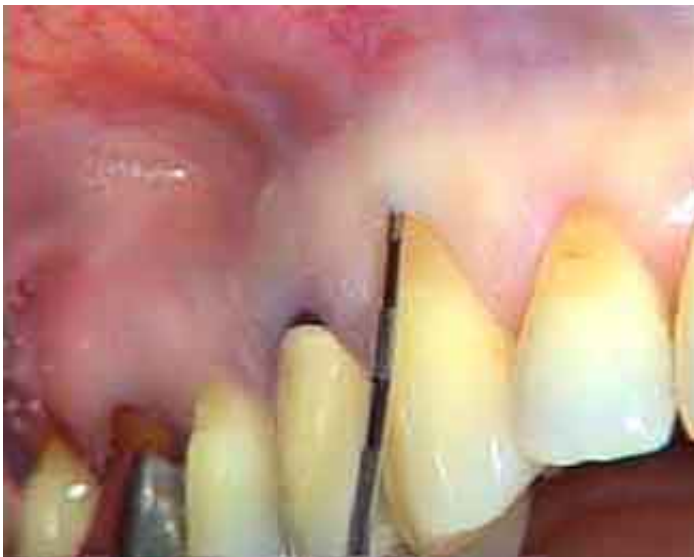**Producteur(s) :**

CIVideo

A.U.P.

Cette vidéo présente en détail deux techniques du traitement chirurgical des dénudations radiculaires. Dans un premier cas, il s'agit d'une récession gingivale traitée par lambeau déplacé latéralement. Dans l'autre cas, il s'agit d'une dénudation radiculaire au niveau d'une céramique, traitée par greffe de conjonctif.

**Photos extraites de la vidéo :**



vod

CCL174VOD

18,00 €

DVD

CCL174DVD

99,00 €

**Auteur(s) :**

Tarounine (M.)

Fenech (P.)

Etienne (D.)

Pokoïk (P.)

Itic (J.)

**Durée :**

53 minutes

**Langue :**

Français

**Zone DVD :**

Multi-zones

**Date d'insertion :**

10/06/1992

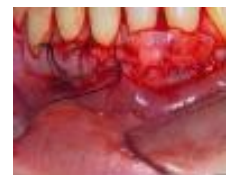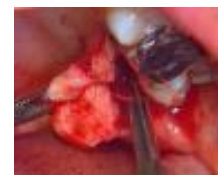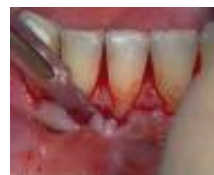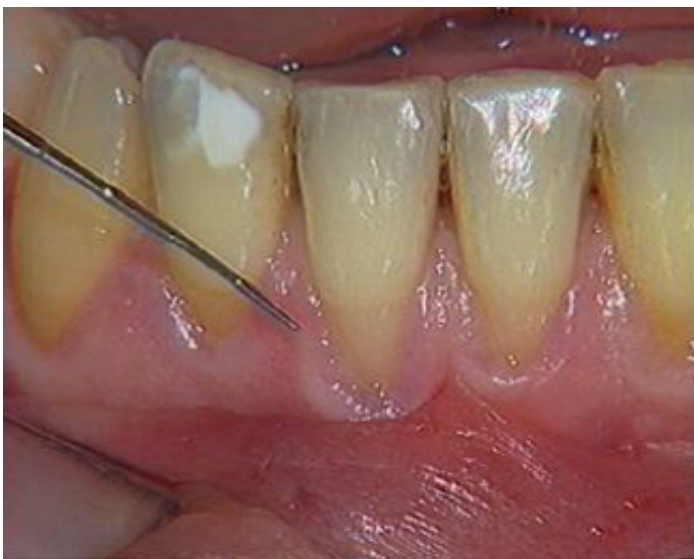**Producteur(s) :**

CIVideo

A.U.P.

Ce cas de récession gingivale au niveau des incisives inférieures est traité par une greffe de conjonctif enfoui. Le prélèvement du greffon est réalisé au niveau du Distal-Wedge de la 27. Le greffon est placé dans le site receveur préparé par un lambeau en demi-épaisseur.

## Photos extraites de la vidéo :



**DVD**

**CCL172DVD**

**99,00 €**

**Auteur(s) :**  
Fenech (P.)  
Azzi (R)  
Etienne (D.)  
Serfaty (R)

**Durée :**  
57 minutes

**Langue :**  
Français

**Zone DVD :**  
Multi-zones

**Date d'insertion :**  
10/04/1992

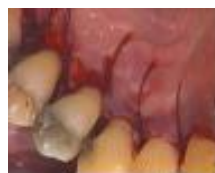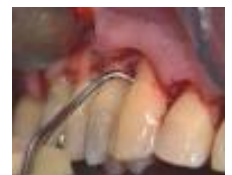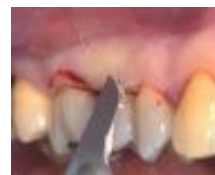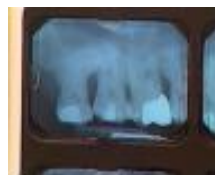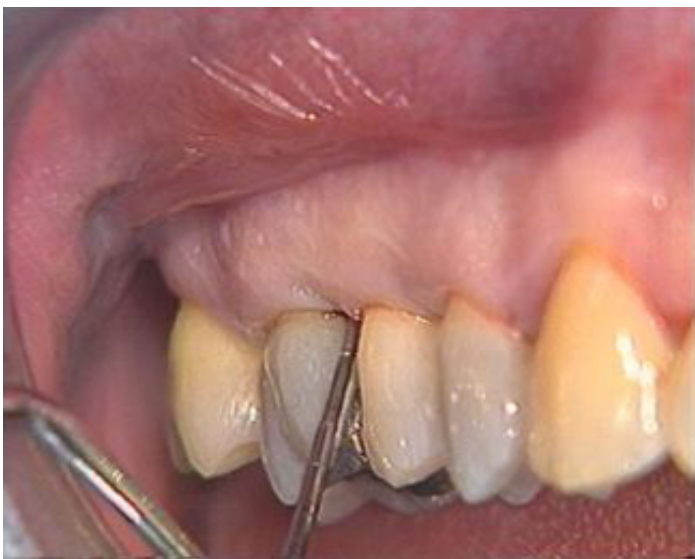**Producteur(s) :**  
CIVideo  
A.U.P.

Cette vidéo commence par une description complète de la préparation du matériel nécessaire à cet acte chirurgical.

Il s'agit d'une parodontite de classe 3 à 4. Une chirurgie d'assainissement est prévue de la première molaire à la centrale.

Un lambeau d'accès de type Widman modifié va permettre d'avoir un excellent accès pour un surfaçage radiculaire, et d'affiner les tissus de façon à avoir une excellente coaptation des lambeaux entre eux et contre les dents..

#### Photos extraites de la vidéo :



**DVD**

**CCL157DVD**

**99,00 €**

**Auteur(s) :**

Alcouffe (F.)

Itic (J.)

Etienne (D.)

**Durée :**

36 minutes

**Langue :**

Français

**Zone DVD :**

Multi-zones

**Date d'insertion :**

10/10/1991

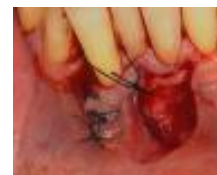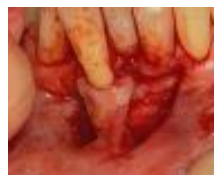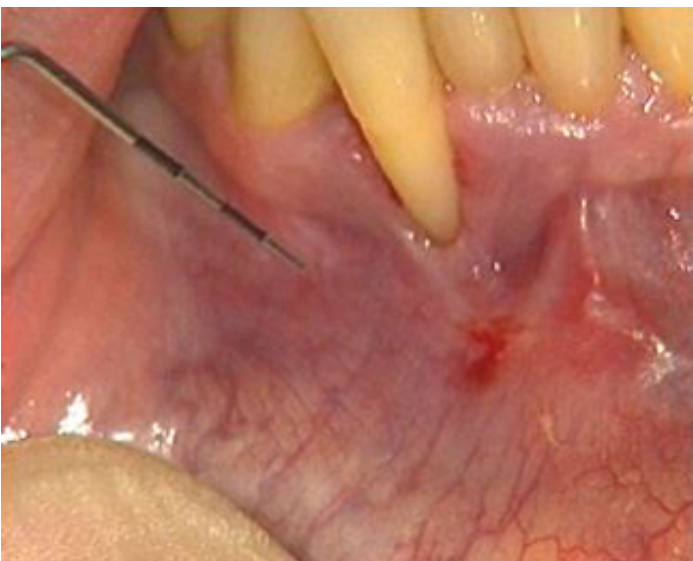
**Producteur(s) :**

CIVideo

A.U.P.

Une 42 présente une dénudation importante à un stade terminal, avec perte complète de gencive kératinisée, entraînant un état inflammatoire constant. Il ne s'agit pas de tenter un recouvrement complet de la lésion, mais d'un apport de gencive kératinisée par l'intermédiaire d'un lambeau de translation distale.

## Photos extraites de la vidéo :





CCL156DVD

99,00 €

La patiente présente une dénudation radiculaire des incisives inférieures, liées à la présence d'un parodonte mince, d'insertion des freins haute et d'une technique de brossage traumatisante. La greffe sera utilisée ici pour augmenter la gencive adhérente et faciliter le brossage. Son but n'est pas un recouvrement des racines mais une stabilité de l'état actuel. Le greffon épithélio-conjonctif est prélevé au palais à l'aide d'un épithome.

**Auteur(s) :**

Pokoïk (P.)

Alcouffe (F.)

Etienne (D.)

**Durée :**

47 minutes

**Langue :**

Français

**Zone DVD :**

Multi-zones

**Date d'insertion :**

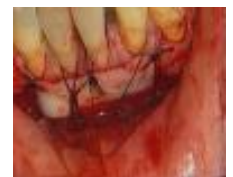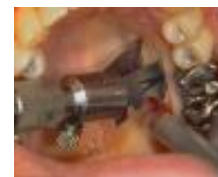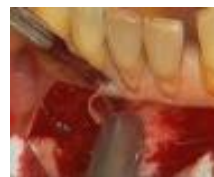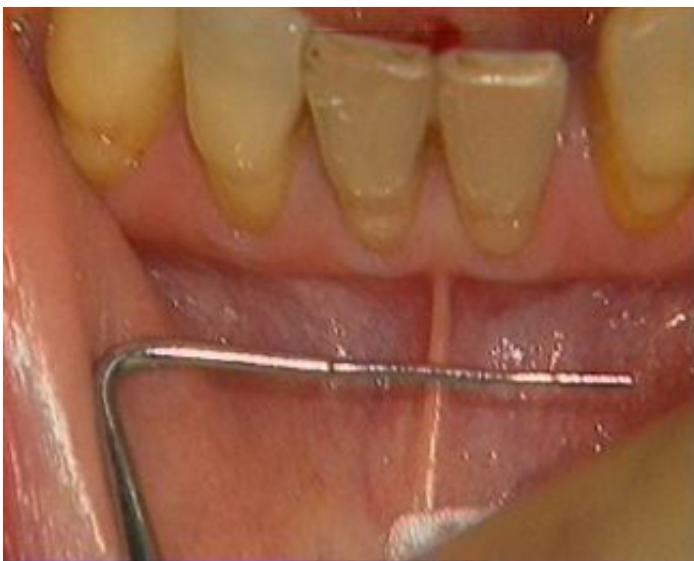10/10/1991

**Producteur(s) :**

CIVideo

A.U.P.

## Photos extraites de la vidéo :



**DVD**

**CCL158DVD**

**99,00 €**

**Auteur(s) :**

Azzi (R)  
Mongeot (M.)  
Etienne (D.)  
Itic (J.)

**Durée :**

46 minutes

**Langue :**

Français

**Zone DVD :**

Multi-zones

**Date d'insertion :**

10/04/1991

**Producteur(s) :**

CIVideo  
A.U.P.

Un bridge doit être placé de 32 à 34 Un bridge provisoire est en place préfigurant exactement la forme du bridge définitif.

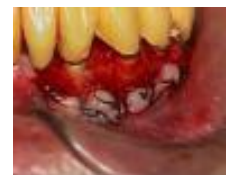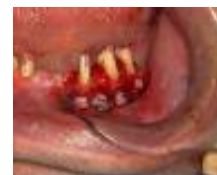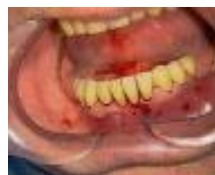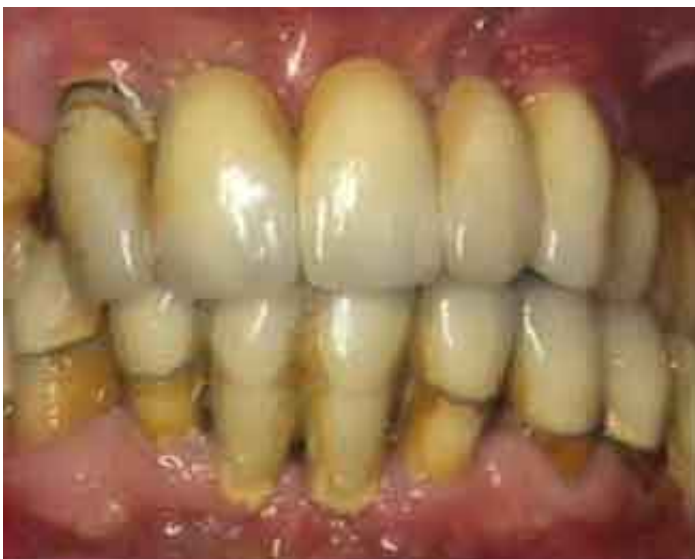Il manque de la gencive attachée.

Un lambeau déplacé latéralement est prévu dans le but de réaliser une élongation coronaire.

Cette intervention consiste à un d'épaississement des tissus et une augmentation de la couronne clinique pour une meilleure rétention et un assainissement des tissus parodontaux.

Le lambeau est en demi-épaisseur.

## Photos extraites de la vidéo :



**DVD**

**CCL148DVD**

**99,00 €**

**Auteur(s) :**  
Penaud (J.)

**Durée :**  
31 minutes

**Langue :**  
Français

**Zone DVD :**  
Multi-zones

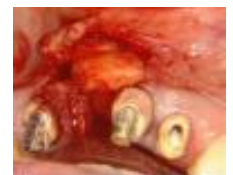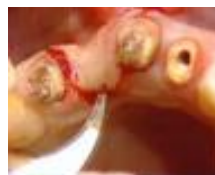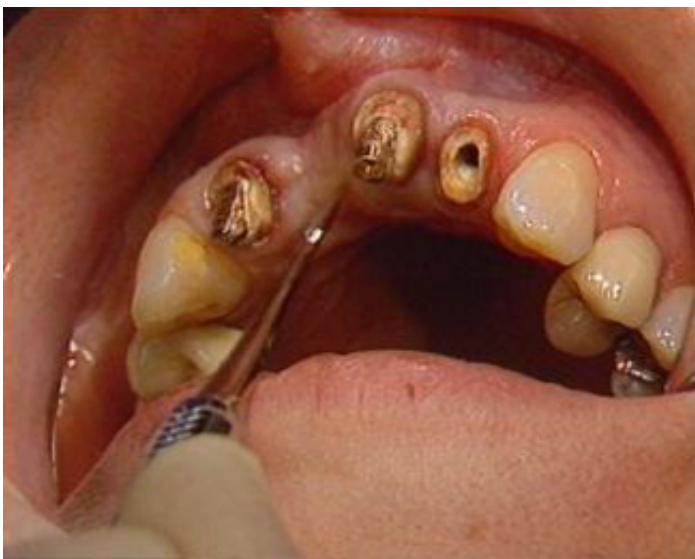**Date d'insertion :**  
24/11/1990

**Producteur(s) :**  
CIVideo  
A.D.F.

Cette patiente a perdu son incisive centrale suite à une fracture. La perte de substance consécutive est essentiellement vestibulaire.

Le site receveur est préparé en épaisseur partielle, pour des raisons de vascularisation du greffon conjonctif. Le site donneur est désépithérialisé à l'aide d'une fraise, prélevé puis suturé sur le site donneur.

## Photos extraites de la vidéo :



**DVD**

**CCL147DVD**

**99,00 €**

**Auteur(s) :**  
Etienne (D.)  
Pokoïk (P.)  
Alcouffe (F.)  
Azzi (R.)  
Ouhayoun (J.P.)

**Durée :**  
41 minutes

**Langue :**  
Français

**Zone DVD :**  
Multi-zones

**Date d'insertion :**  
24/11/1990

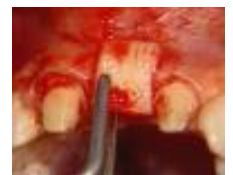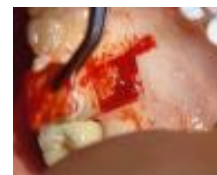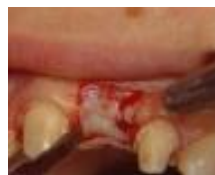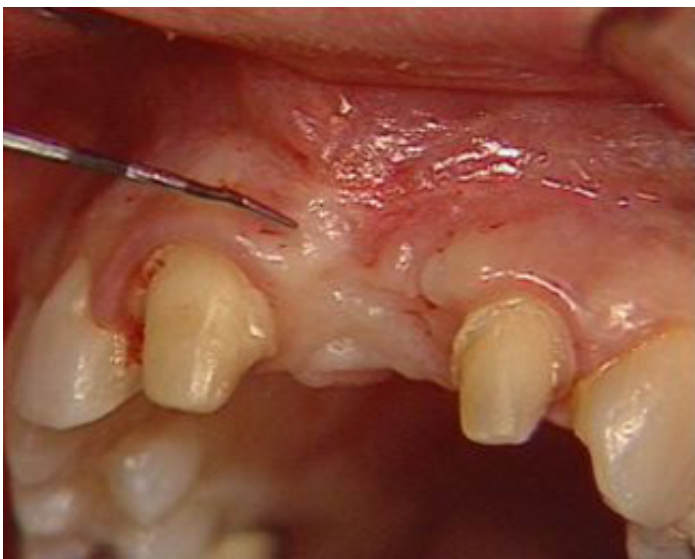**Producteur(s) :**  
CIVideo  
A.D.F.

Cette jeune patiente présentait une fracture de la 21 qui a dû être extraite, entraînant une perte de substance disgracieuse, compte tenu d'un sourire gingival.

Le site receveur est désépithélialisé à l'aide d'une lame 15 de bistouri.

Le greffon est prélevé au niveau du palais puis suturé sur le site receveur.

**Photos extraites de la vidéo :**



**DVD**

**CCL138DVD**

**99,00 €**

**Auteur(s) :**

Etienne (D.)

Azzi (R)

Fenech (P.)

**Durée :**

54 minutes

**Langue :**

Français

**Zone DVD :**

Multi-zones

**Date d'insertion :**

05/10/1990

**Producteur(s) :**

CIVideo

A.U.P.

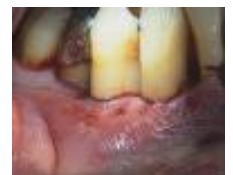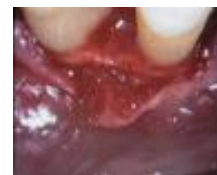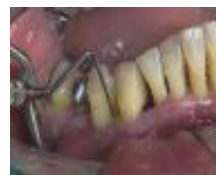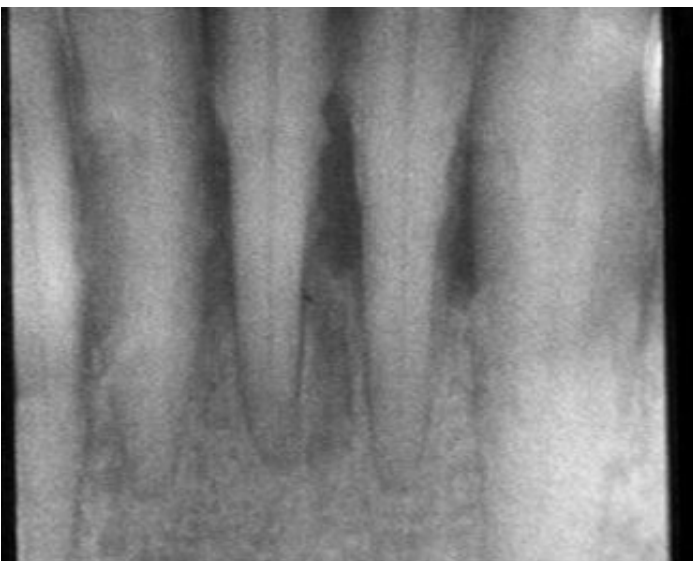
Cette vidéo commence par une description complète de la préparation du matériel nécessaire à cet acte chirurgical.

Ce patient présente une parodontite de classe 3 ou 4 avec une alvéolyse importante horizontale qui justifie de faire un lambeau d'accès avec assainissement au niveau de la prémolaire jusqu'à l'incisive mandibulaire

Les poches ont de 5 à 7 mm de profondeur.

En premier lieu, le lambeau sera en pleine épaisseur avec incision intra-sulculaire, là où la gencive est mince. Là où la gencive est plus épaisse, le lambeau sera à distance du sulcus, de type lambeau de Widman modifié.

## Photos extraites de la vidéo :



**DVD**

**CCL118DVD**

**99,00 €**

**Auteur(s) :**  
Genon (P.)  
Bender (J.C.)

**Durée :**  
31 minutes

**Langue :**  
Français

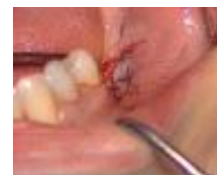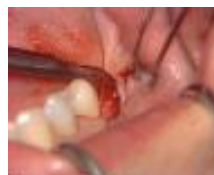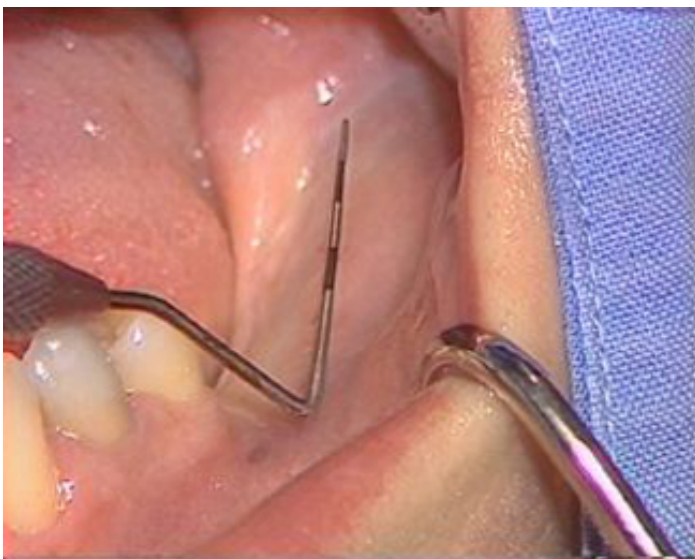**Zone DVD :**  
Multi-zones

**Date d'insertion :**  
23/11/1989

**Producteur(s) :**  
CIVideo  
A.D.F.

La pérennité des implants dépend en partie de la bonne santé gingivale du site implanté. Il est important d'avoir un parodonte sain et adapté qui exercera un rôle de protection pour les implants. Ainsi, il est décidé de recréer de la gencive adhérente sur un secteur édenté à implanter, mandibulaire postérieur, par l'intermédiaire d'un lambeau à positionnement apical.

## Photos extraites de la vidéo :



**DVD**

**CCL119DVD**

**99,00 €**

**Auteur(s) :**  
Genon (P.)

**Durée :**  
34 minutes

**Langue :**  
Français

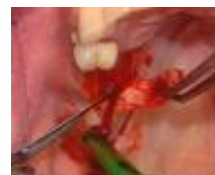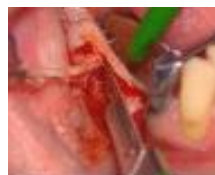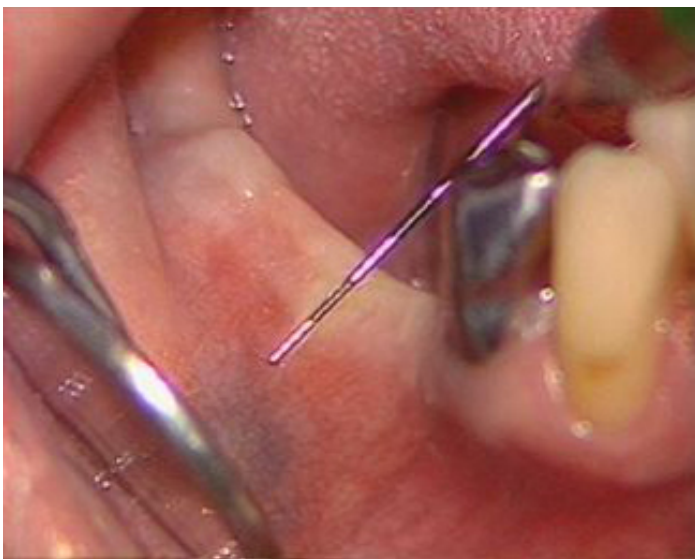**Zone DVD :**  
Multi-zones

**Date d'insertion :**  
22/11/1989

**Producteur(s) :**  
CIVideo  
A.D.F.

Il est décidé de recréer de la gencive adhérente dans le secteur inférieur droit d'un patient, chez qui des implants doivent être posés. L'examen montre l'absence de gencive kératinisée et attachée. La muqueuse va être remplacée par de la gencive adhérente prélevée au palais, à l'aide d'une greffe de substitution.

**Photos extraites de la vidéo :**



**DVD**

**CCL113DVD**

**99,00 €**

**Auteur(s) :**  
Bender (J.C.)  
Romagna (C.)  
Genon (P.)

**Durée :**  
62 minutes

**Langue :**  
Français

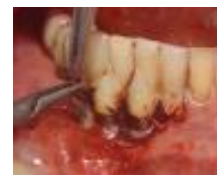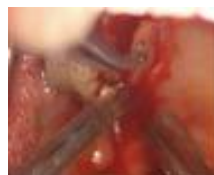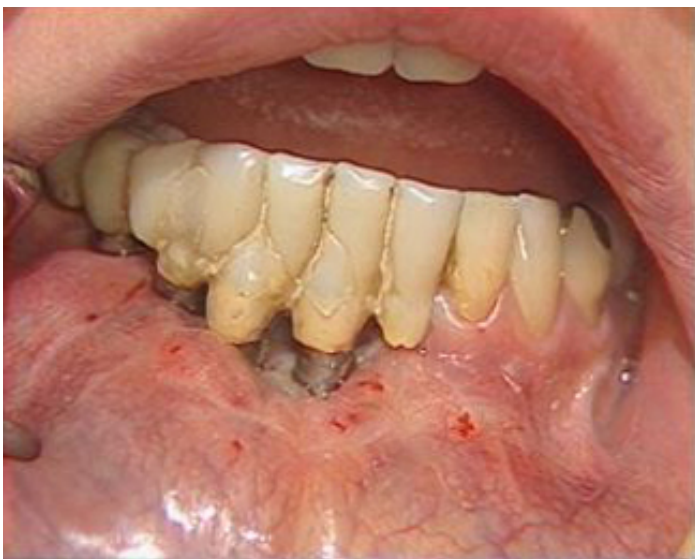**Zone DVD :**  
Multi-zones

**Date d'insertion :**  
22/11/1988

**Producteur(s) :**  
CIVideo  
A.D.F.

Suite à la pose de fixtures, d'importants problèmes gingivaux s'installent. Le traitement de cette pathologie sera une greffe gingivale libre. Les temps opératoires sont largement décrits : Préparation du site receveur et du lit périosté - Choix du site donneur et prélèvement du greffon - Préparation du greffon et mise en place - Protection du site donneur - Résultats.

**Photos extraites de la vidéo :**



vod

CCL020VOD

15,00 €

DVD

CCL020DVD

92,00 €

Une perte osseuse importante est présente suite à l'extraction de dents antérieures. Cette perte va être compensée par une greffe de gencive. Le greffon épithélio-conjonctif palatin est suturé en surface sur le site receveur, préalablement désépithérialisé.

**Auteur(s) :**  
Gärber (D.)

**Durée :**  
32 minutes

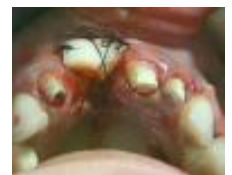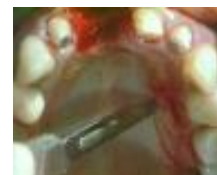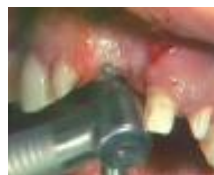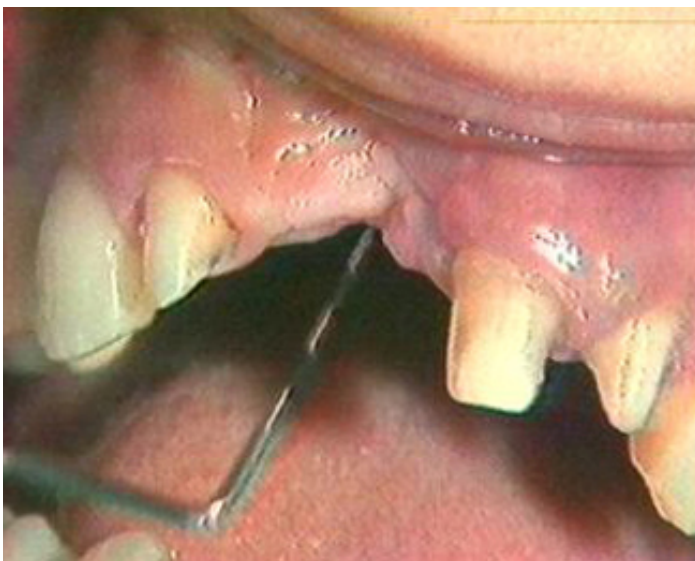**Langue :**  
Anglais - Traduction  
consécutive en Français

**Zone DVD :**  
Multi-zones

**Date d'insertion :**  
05/05/1986

**Producteur(s) :**  
CIVideo  
S.O.M.

## Photos extraites de la vidéo :



DVD

CCL012DVD

92,00 €

**Auteur(s) :**  
Ouhayoun (J.P.)  
Etienne (D.)

**Durée :**  
35 minutes

**Langue :**  
Français

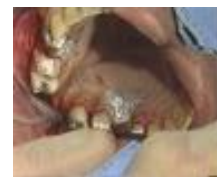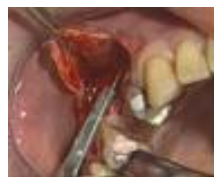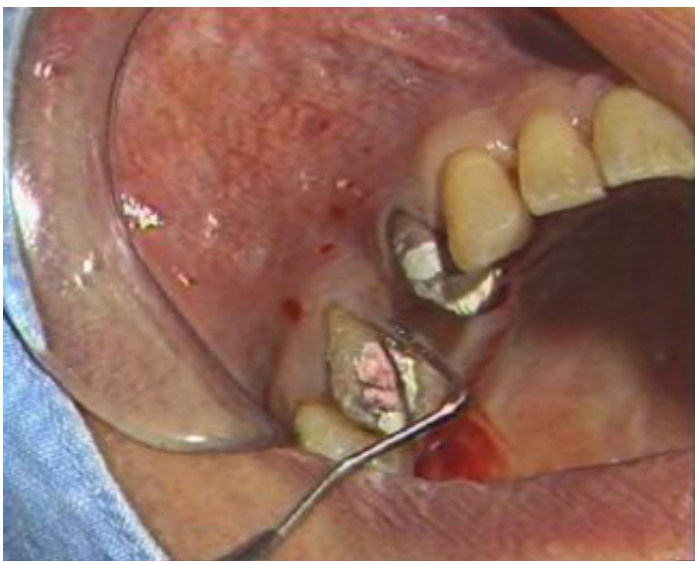**Zone DVD :**  
Multi-zones

**Date d'insertion :**  
01/10/1985

**Producteur(s) :**  
CIVideo  
S.F.P.

Dans cette cassette, le Pr OUHAYOUN remédie au préjudice esthétique causé par une perte de substance importante, au niveau d'un intermédiaire de bridge intéressant la région des prémolaires et molaires supérieures. Le comblement est réalisé per une greffe épithélio-conjonctive, prélevé au niveau du palais avec l'aide d'un patron. Le résultat est une augmentation de gencive attachée et une importante modification du volume crestal.

## Photos extraites de la vidéo :



**DVD**

**THE003DVD**

**168,00 €**

**Auteur(s) :**  
Mongeot (M.)  
Azzi (R)  
Etienne (D.)  
Bender (J.C.)  
Genon (P.)

**Durée :**  
171 minutes

**Langue :**  
Français

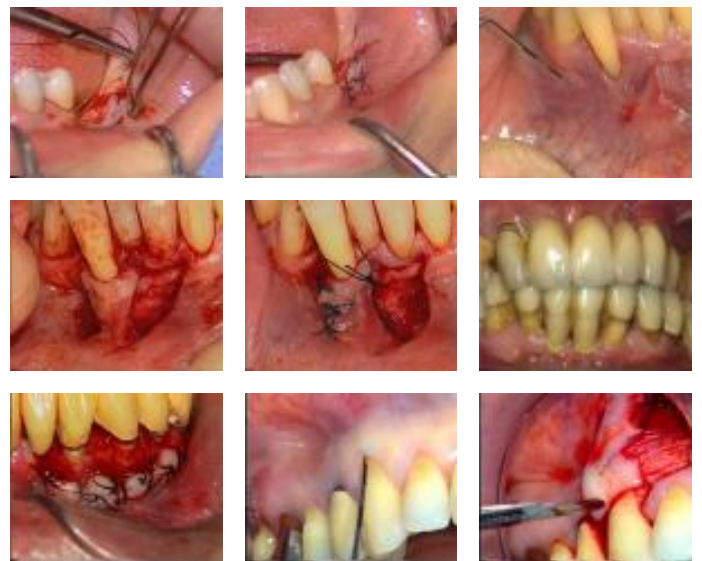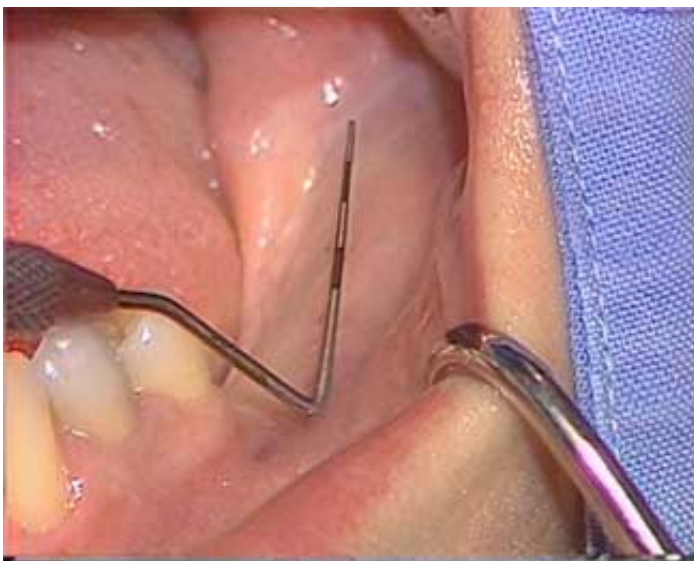**Zone DVD :**  
Multi-zones

**Date d'insertion :**  
00/00/0000

**Producteur(s) :**  
CIVideo

La chirurgie muco-gingivale fait partie de notre arsenal thérapeutique d'utilisation de plus en plus fréquente. Parmi les différentes techniques, le lambeau de translation permet d'offrir aux patients des solutions dans de nombreuses situations cliniques. Cette vidéocassette vous présente plusieurs cas cliniques : - - Traitement d'une dénudation radiculaire par un lambeau déplacé coronairement. - - Elongation coronaire par un lambeau déplacé apicalement. - - Traitement d'une dénudation radiculaire par un lambeau pédiculé de translation latérale ou une greffe pédiculée et sur le même patient une autre dénudation est traitée par un lambeau déplacé coronairement avec greffe de conjonctif. - Aménagement parodontal péri-implantaire par un lambeau positionné apicalement.

## Photos extraites de la vidéo :



**DVD**

**THE002DVD**

**168,00 €**

**Auteur(s) :**  
 Alcouffe (F.)  
 Ouhayoun (J.P.)  
 Pokoïk (P.)  
 Genon (P.)

**Durée :**  
 165 minutes

**Langue :**  
 Français

**Zone DVD :**  
 Multi-zones

**Date d'insertion :**  
 00/00/0000

**Producteur(s) :**  
 CIVideo

La chirurgie muco-gingivale fait partie de notre arsenal thérapeutique d'utilisation de plus en plus fréquente. Parmi les différentes techniques, la greffe gingivale permet d'offrir aux patients des solutions dans de nombreuses situations cliniques. Cette vidéocassette vous présente plusieurs cas cliniques :

- Greffe gingivale préprothétique pour recréer de la gencive kératinisée au niveau d'un secteur édenté et de modifier l'aspect esthétique.
- Greffe gingivale libre en chirurgie pré-implantaire pour créer de la gencive adhérente préalablement à la pose d'implants.
- La greffe gingivale dans un cas de dénudation radiculaire afin de stabiliser la situation.
- La greffe gingivale en chirurgie pré-prothétique afin de combler une perte de substance inesthétique.

**Photos extraites de la vidéo :**

