



l'oeil dentaire

CATALOGUE OEIL DENTAIRE 2012 :

CHIRURGIE MIXTE

CHIRURGIE MIXTE : 6 vidéos

- » **OEI104** Oeil Dentaire 2004 : numéro 1
- » **OEI299** Oeil Dentaire 1999 : numéro 2
- » **CCL217** Lambeau esthétique d'accès et remodelage osseux
- » **CCL189** Les membranes de régénération tissulaire
- » **CCL199** Prévention d'un effondrement tissulaire post-extractionnel
- » **CCL123** Extraction d'une incisive centrale avec conservation de la partie coronaire



OEI104DVD

130,00 €

Auteur(s) :
Mongeot (M.)
Benero (S.)
Colon (P.)
Bozon (C.)

Durée :
98 minutes

Langue :
Français

Zone DVD :
Multi-zones

Date d'insertion :
07/10/2004

Producteur(s) :
CIVideo

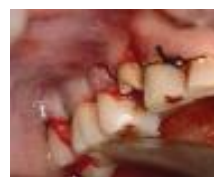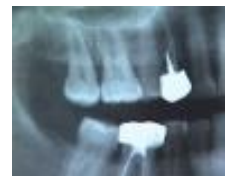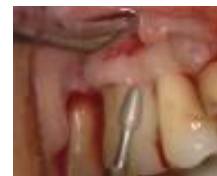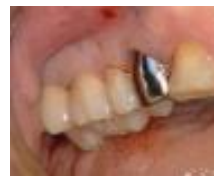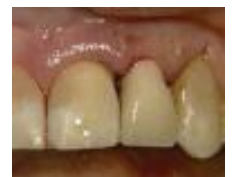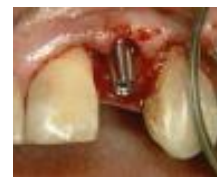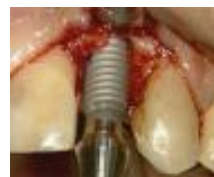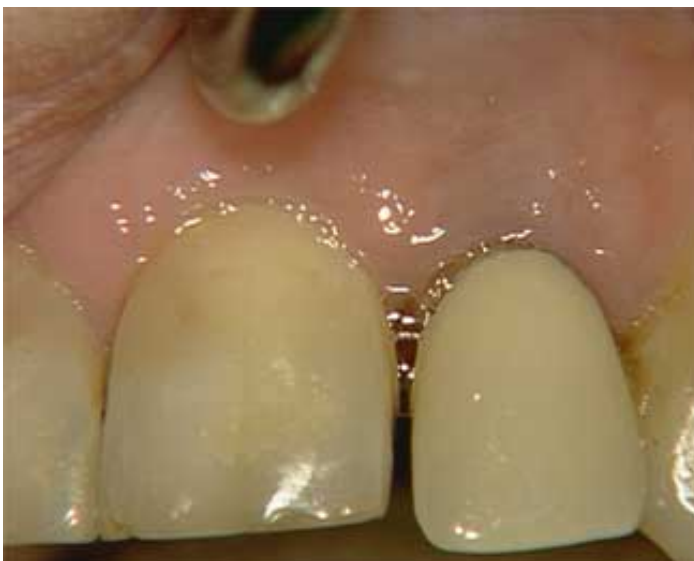Clinique : “ Pose d'un implant Paragon SWISSPLUS : Technique en un seul temps opératoire ” (33 mn)

Pratique : “ Technique d'éclaircissement dentaire en 1 heure ” (17 mn)

Pratique : “ Mise en place de la matrice PALODENT ” (6 mn)

Clinique : “ Lambeau d'assainissement ” (37 mn)

Photos extraites de la vidéo :



DVD

OEI299DVD

130,00 €

Auteur(s) :
Khayat (Ph.)
Itic (J.)
Piral (Th.)
Altglas (S.)
Ouhayoun (J.P.)

Durée :
113 minutes

Langue :
Français

Zone DVD :
Multi-zones

Date d'insertion :
10/06/1999

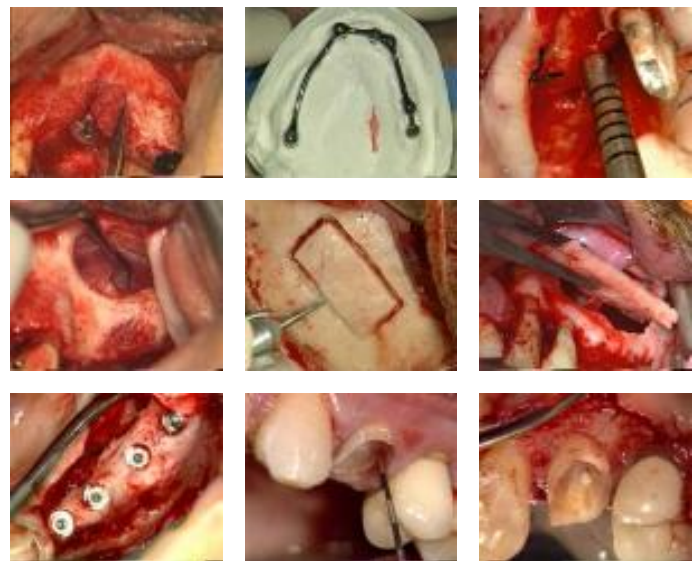
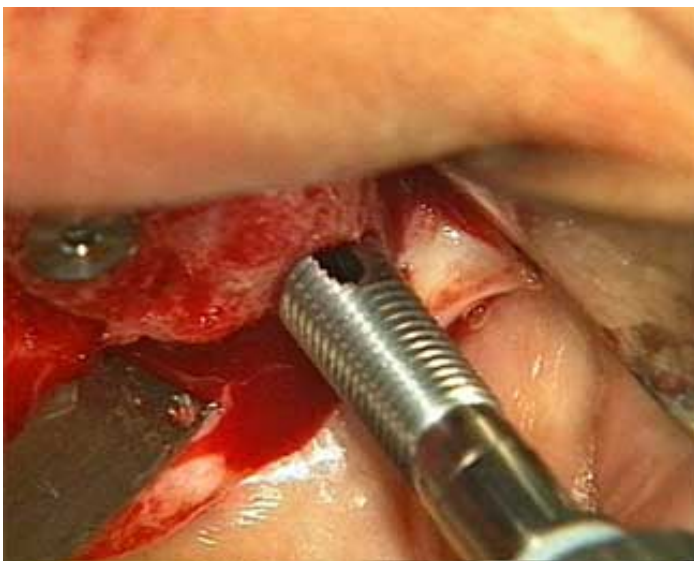Producteur(s) :
CIVideo

OEIL SYNTHÈSE : La gestion des cas limites en implantologie : Présence d'un sinus maxillaire important (68 mn)

- Utilisation du capital osseux restant : 23 mn
- Les implants tubérositaires : 8 mn
- Le soulèvement du plancher du sinus :
- Technique de l'ostéotome : 5 mn
- Greffe osseuse sous-sinusienne : 13 mn
- Greffe osseuse autogène du sinus maxillaire : 19 mn

OEIL CLINIQUE : L'élongation coronaire : un acte simple (33 mn)

Photos extraites de la vidéo :



vod

CCL217VOD

18,00 €



CCL217DVD

99,00 €

Auteur(s) :
Altglas (S.)

Durée :
23 minutes

Langue :
Français

Zone DVD :
Multi-zones

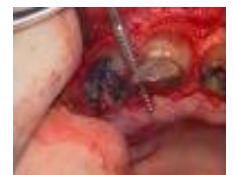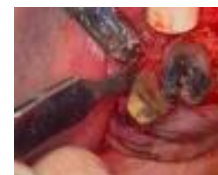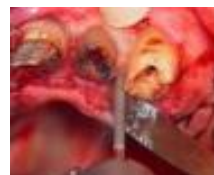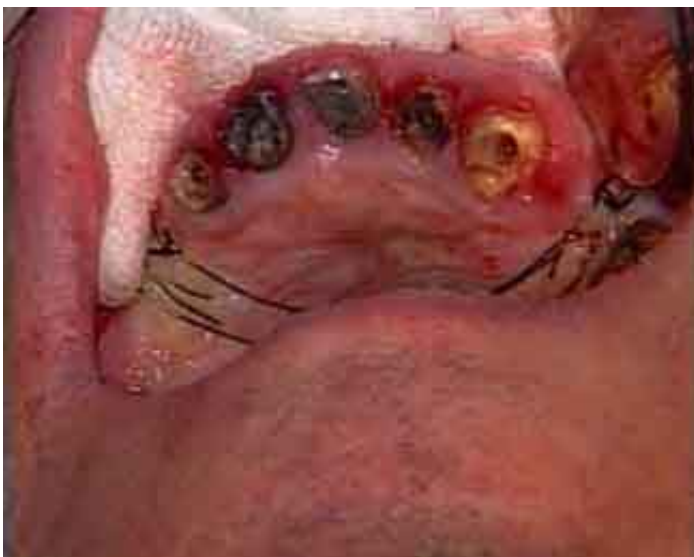Date d'insertion :
15/05/1995

Producteur(s) :
CIVideo
A.C.O.S.Y.

Il s'agit d'un lambeau permettant dans un premier temps de réaliser une chirurgie osseuse, ostéotomie et ostéoplastie, et dans un deuxième temps de recréer les papilles interdentaires.

Une élongation coronaire est réalisée à la fraise et à l'aide de râpe à os et de ciseau d'Oschenbein

Photos extraites de la vidéo :



vod

CCL189VOD

22,00 €

DVD

CCL189DVD

107,00 €

Auteur(s) :

Danan (M.)

Serfaty (R.)

Pokoïk (P.)

Renouard (F.)

Schallorn (R.)

Durée :

61 minutes

Langue :

Français

Zone DVD :

Multi-zones

Date d'insertion :

15/01/1993

Producteur(s) :

CIVideo

Que faire devant une perte osseuse importante liée à une lésion traumatique, une extraction ou une perte d'attache parodontale ?

Il existe deux thérapies associées ou non, pour créer un nouvel attachement en position plus occlusale : Le comblement osseux et la pose d'une membrane résorbable ou non.

Cas N° 1 : Une poche parodontale inter-radiculaire comblée avec de l'os lyophilisé maintenu par une membrane de Goretex.

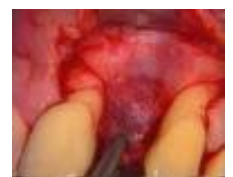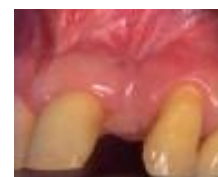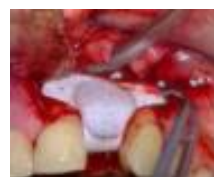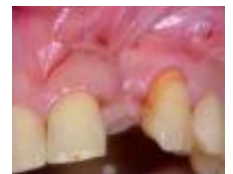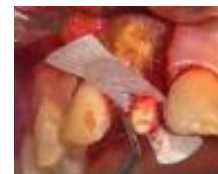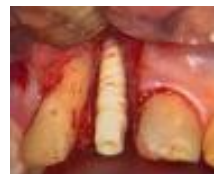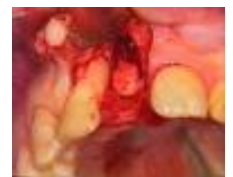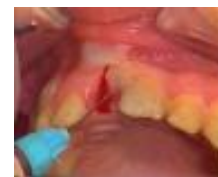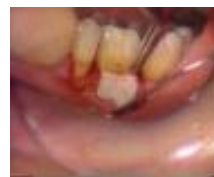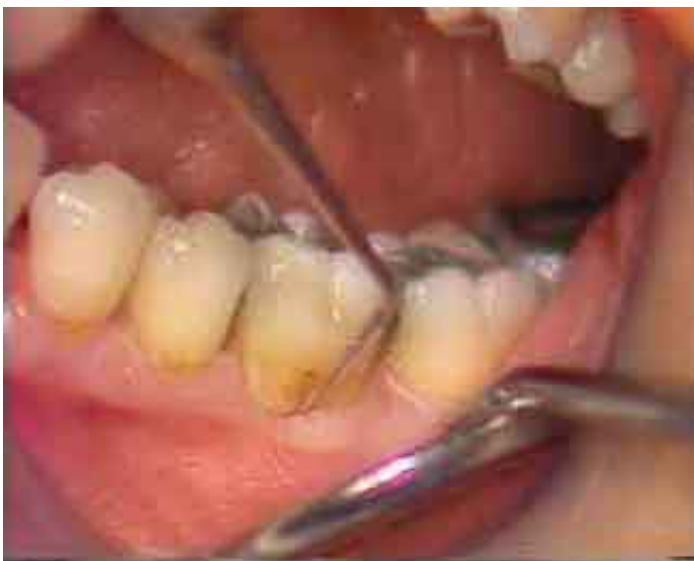Cas N° 2 : Une importante perte osseuse est due à la perte d'une centrale maxillaire suite à une traumatisme. La dent sera remplacée par un implant Cerasand. La perte osseuse est compensée par du matériau de comblement, du Biocoral gel, maintenu par une membrane en Goretex..

Cas N° 3 : Incisive latérale extraite avec importante perte osseuse interdisant la pose d'un implant, sauf en présence d'une membrane. Ici en Goretex.

Cas N° 4 : Afin d'éviter une perte de substance consécutive à une extraction, un matériau de comblement est mis en place, contenu par une membrane posée le jour de l'avulsion.

Cas N° 5 : La 11 et la 12 doivent être extraites. Le site est comblé avec du Bio-oss, contenu par une membrane de Vicryl collagène résorbable.

Photos extraites de la vidéo :



vod

CCL199VOD

18,00 €

Auteur(s) :
Pokoïk (P.)
Serfaty (R)
Etienne (D.)

Durée :
40 minutes

Langue :
Français

Zone DVD :
Multi-zones

Date d'insertion :
25/11/1992

Producteur(s) :
CIVideo
A.D.F.

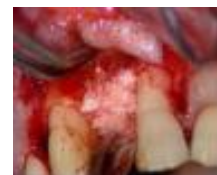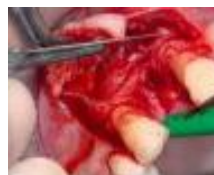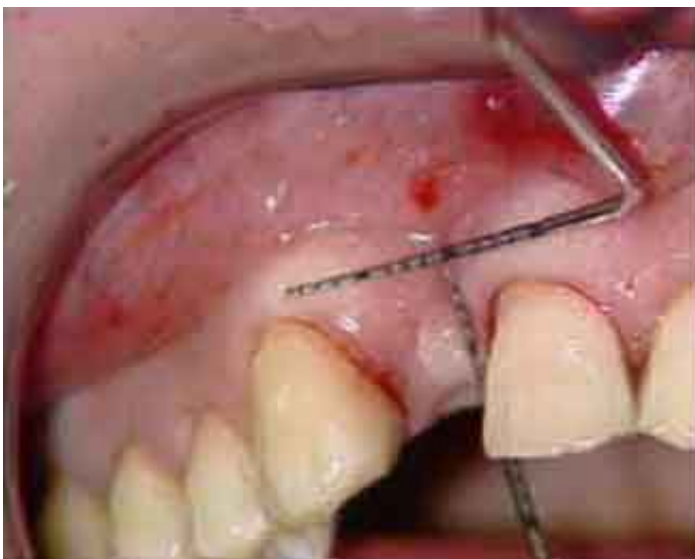Afin de prévenir ou de corriger l'effondrement d'une crête alvéolaire consécutive à une extraction, la maîtrise de l'utilisation simultanée de matériau de comblement et d'une membrane, permet à tous d'obtenir une crête idéale. La perte d'une incisive centrale remonte à 2 mois. L'effondrement osseux est très important. La dent pourrait être remplacée par un bridge collé ou un implant à condition d'avoir suffisamment d'os.

Le cas pourrait être géré avec un greffon conjonctif, mais il est préférable de traiter la perte de substance par comblement et pose d'une membrane en éthylène expansé non résorbable.

Le matériau de comblement est du Biocoral. Sa fonction est de maintenir la membrane en place.

Le lambeau est double, en pleine épaisseur et en épaisseur partielle pour libérer le lambeau et les tensions labiales.

Photos extraites de la vidéo :



DVD

CCL123DVD

99,00 €

Auteur(s) :
Etienne (D.)
Pokoïk (P.)
Ouhayoun (J.P.)

Durée :
90 minutes

Langue :
Français

Zone DVD :
Multi-zones

Date d'insertion :
22/11/1989

Producteur(s) :
CIVideo
A.D.F.

Le patient présente une parodontite importante et particulièrement au niveau de la 11 qui présente de plus une lésion apicale. Il est décidé d'extraire la 11 en conservant si possible la couronne. Un lambeau d'accès est réalisé en vestibulaire et lingual, suivi du décollement muco-périosté. Après curetage de la lésion et section de la racine, un comblement est réalisé à l'aide de corail. Ce matériau est protégé et maintenu par une membrane en vicryl résorbable.

Photos extraites de la vidéo :

