



l'oeil dentaire

**CATALOGUE OEIL DENTAIRE 2012 :**

**CHIRURGIE MAXILLO-FACIALE**

## CHIRURGIE MAXILLO-FACIALE : 5 vidéos

- » **CCL344** Greffe d'apposition au maxillaire avec prélèvement symphysaire
- » **CCL332** Extraction et implantation immédiate par chirurgie guidée
- » **CCL329** Sinus lift et greffe de comblement sinusien
- » **CCL249** Gestion des cas limites en implantologie : Présence d'un sinus maxillaire important
- » **OEI299** Oeil Dentaire 1999 : numéro 2

vod

CCL344VOD

22,00 €

DVD

CCL344DVD

107,00 €

**Auteur(s) :**  
Mauprivez (F.)  
Casamajor (Ph.)  
Roche (Y.)

**Durée :**  
75 minutes

**Langue :**  
Français

**Zone DVD :**  
Multi-zones

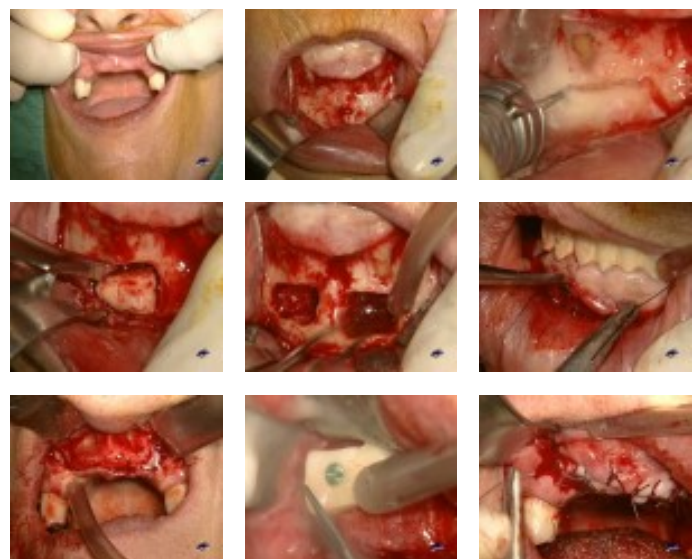
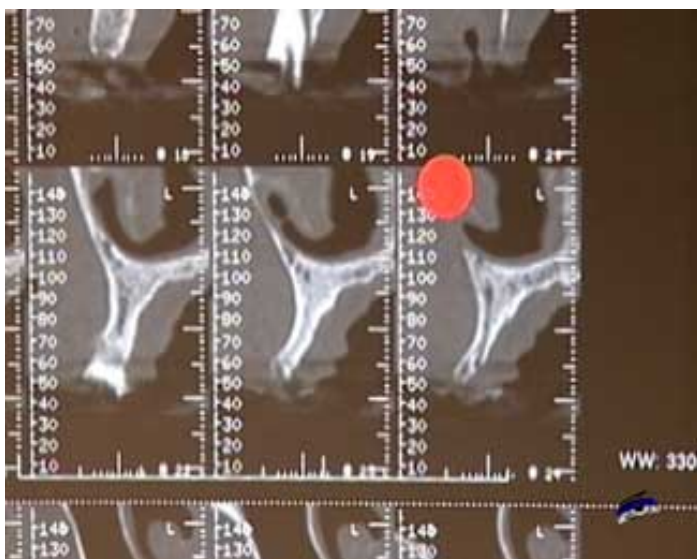
**Date d'insertion :**  
23/11/2009

**Producteur(s) :**  
CIVideo  
EG7

Cette patiente présente des prothèses amovibles qui se sont mobilisées. Ceci impose l'extraction des dents supports. Elle souhaite avoir une reconstruction implantaire dans le secteur antérieur. Elle présente une insuffisance osseuse qui nécessite la pose d'un greffon osseux endobuccale par prélèvement de deux greffons mentonniers.

L'opération est réalisée sous anesthésie locale.

## Photos extraites de la vidéo :



vod

CCL332VOD

25,00 €

DVD

CCL332DVD

130,00 €

**Auteur(s) :**

Daas (M.)

Dada (K.)

Postaire (M.)

Vicaud (F.)

**Durée :**

165 minutes

**Langue :**

Français

**Zone DVD :**

Multi-zones

**Date d'insertion :**

02/10/2009

**Producteur(s) :**

CIVideo

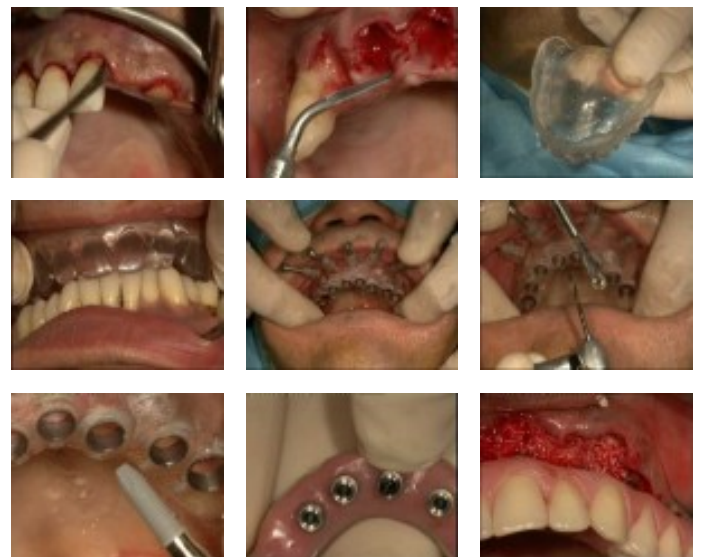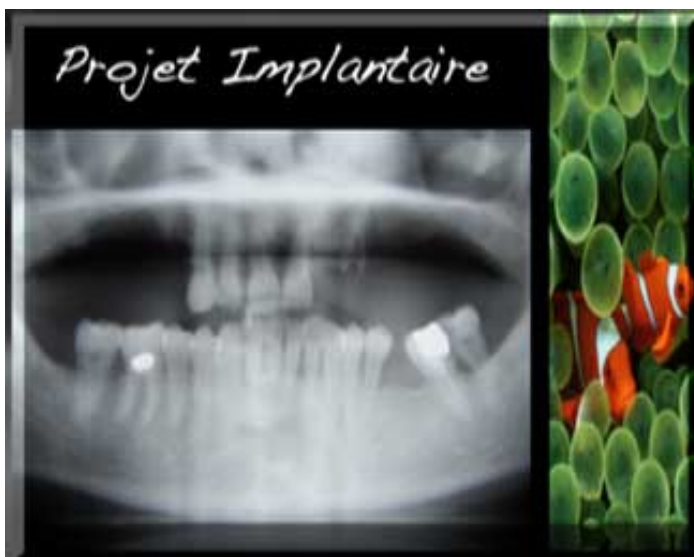
La thématique de cette vidéo est l'extraction, l'implantation et la mise en charge immédiate. Le patient traité est jeune, 51 ans, sans aucune pathologie ni allergie. Il présente une perte de dimension verticale d'occlusion conséquente avec un cas d'édentement postérieur maxillaire de classe A qui est une situation favorable pour une extraction, implantation immédiate.

Au maxillaire le bloc antérieur présente des dents délabrées. Le choix de la réhabilitation prothétique se porte vers l'extraction, l'implantation et la mise en charge immédiate.

Cette vidéo présente le temps par temps de la technique, de l'anesthésie à la pose de la prothèse : rappel sur la définition de la prothèse complète immédiate d'usage, définition de la mise en charge immédiate, problématique extraction / implantation, le concept Nobel Bio Guide.

L'acte clinique est complété par des rappels théoriques et des définitions.

**Photos extraites de la vidéo :**



vod

CCL329VOD

18,00 €

DVD

CCL329DVD

99,00 €

**Auteur(s) :**  
Tordjman (R.)  
Bozon (C.)  
Bensoussan (V.)

**Durée :**  
41 minutes

**Langue :**  
Français

**Zone DVD :**  
Multi-zones

**Date d'insertion :**  
24/02/2008

**Producteur(s) :**  
CIVideo  
E.I.P.

Cette patiente présente une édentation prémolo-molaire maxillaire droite. Le sinus est bas, la hauteur osseuse réduite et il est sain.

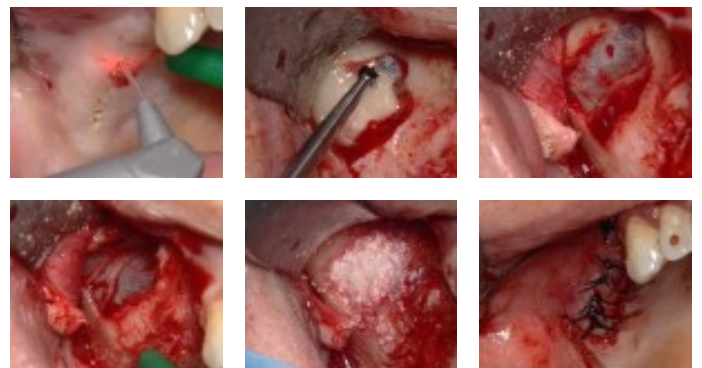
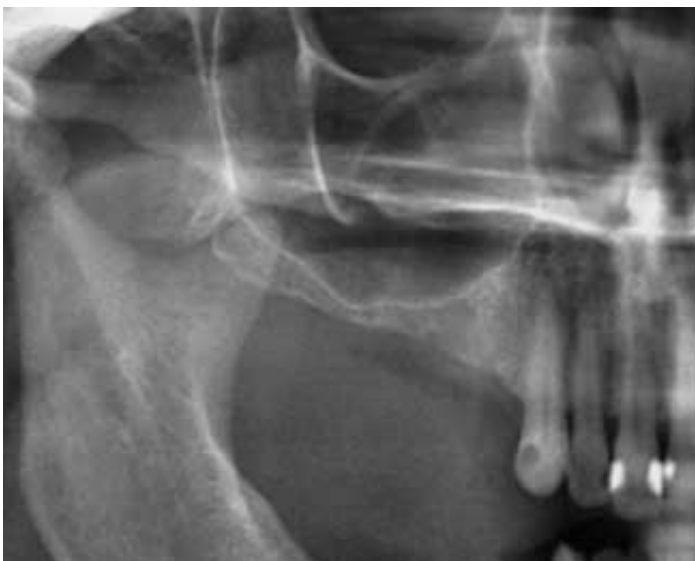Vu la finesse de la crête résiduelle, il est décidé de poser les implants en différé après avoir réalisé un rehaussement du plancher sinusien complété par une greffe à l'aide de matériau de comblement.

Une fenêtre antéro-latérale permet l'accès au sinus.

Cette intervention est un descriptif du temps par temps de l'acte chirurgical, qui vous aidera dans le traitement de vos premiers cas de Sinus Lift.

L'originalité réside dans l'utilisation d'un laser pour l'incision. Celui-ci permet de bénéficier d'un champ opératoire exsangue pendant toute la durée de l'intervention.

## Photos extraites de la vidéo :



vod

CCL249VOD

22,00 €

DVD

CCL249DVD

107,00 €

**Auteur(s) :**

Piral (Th.)

Khayat (Ph.)

Cannas (B.)

**Durée :**

108 minutes

**Langue :**

Français

**Zone DVD :**

Multi-zones

**Date d'insertion :**

10/07/1999

**Producteur(s) :**

CIVideo

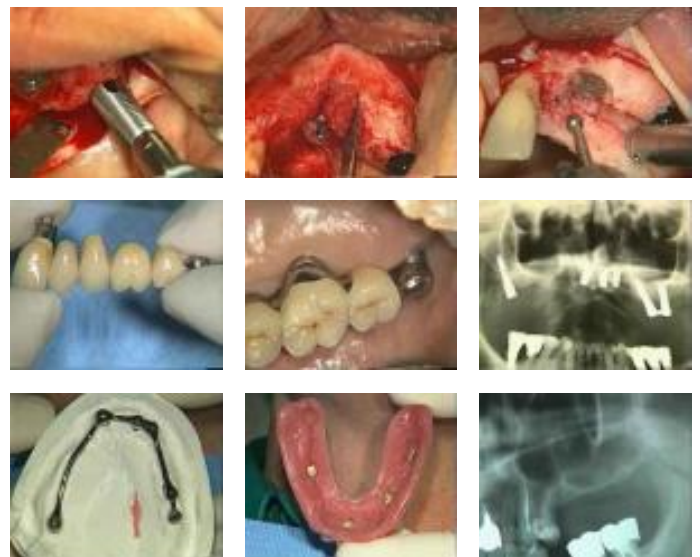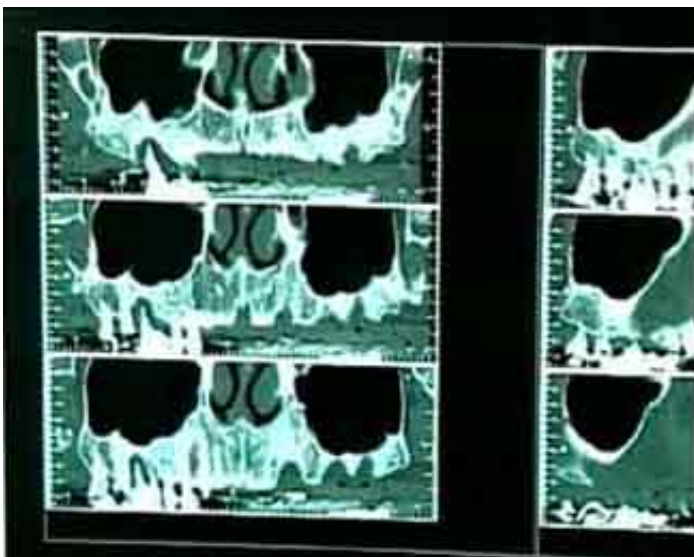
Dans de nombreuses situations cliniques, présentant un sinus maxillaire important, il a été longtemps considéré comme impossible de poser des implants.

L'évolution des techniques chirurgicales offre à présent de nombreuses solutions plus ou moins invasives.

Cette vidéo vous présente quelques unes de ces techniques.

Synthèse publiée dans "L'oeil dentaire N° 2-99"

**Photos extraites de la vidéo :**





OEI299DVD

130,00 €

**Auteur(s) :**  
Khayat (Ph.)  
Itic (J.)  
Piral (Th.)  
Altglas (S.)  
Ouhayoun (J.P.)

**Durée :**  
113 minutes

**Langue :**  
Français

**Zone DVD :**  
Multi-zones

**Date d'insertion :**  
10/06/1999

**Producteur(s) :**  
CIVideo

OEIL SYNTHESE : La gestion des cas limites en implantologie : Présence d'un sinus maxillaire important (68 mn)

- Utilisation du capital osseux restant : 23 mn
- Les implants tubérositaires : 8 mn
- Le soulèvement du plancher du sinus :
- Technique de l'ostéotome : 5 mn
- Greffe osseuse sous-sinusienne : 13 mn
- Greffe osseuse autogène du sinus maxillaire : 19 mn

OEIL CLINIQUE : L'élongation coronaire : un acte simple (33 mn )

### Photos extraites de la vidéo :

