



l'oeil dentaire

CATALOGUE OEIL DENTAIRE 2012 :

CHIRURGIE ENDODONTIQUE

CHIRURGIE ENDODONTIQUE : 12 vidéos

- » **CCL251** Illustration clinique de l'utilisation du microscope opératoire en endodontie
- » **CCL248** Résection apicale et comblement
- » **THE006** Chirurgie endodontique - Différentes techniques
- » **CCL216** Chirurgie endodontique et obturation apicale à l'amalgame
- » **CCL211** Résection apicale et obturation a retro sous microscope binoculaire
- » **CCL179** Chirurgie apicale endodontique
- » **THE005** Chirurgie endodontique - Différents cas cliniques
- » **CCL122** Apport de la chirurgie à l'endodontie : La résection apicale, une dernière chance ?
- » **CCL029** Chirurgie endodontique de la canine et de la prémolaire mandibulaires
- » **CCL028** Résection apicale et obturation à rétro
- » **CCL004** Résection apicale : Choix des lambeaux, anesthésie, et aspects cliniques, acte chirurgical
- » **CCL001** Traitement d'une perforation radiculaire

vod

CCL251VOD

22,00 €

DVD

CCL251DVD

107,00 €

Auteur(s) :
Khayat (B)

Durée :
37 minutes

Langue :
Français

Zone DVD :
Multi-zones

Date d'insertion :
05/11/1999

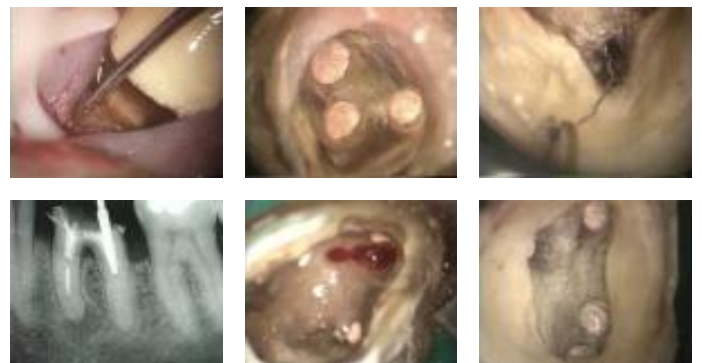
Producteur(s) :
CIVideo

Le microscope opératoire est un outil qui fait partie de plus en plus de l'équipement des cabinets dentaires car il devient indispensable à l'exercice du Chirurgien-dentiste.

Plusieurs situations cliniques vont illustrer ces propos.

- En premier lieu pour le diagnostic : recherche de fissure ou fêlure.
- Puis dans les soins endodontiques par la recherche des orifices canaux, particulièrement le MV2 des molaires maxillaires.
- Enfin dans le traitement des perforations du plancher.

Photos extraites de la vidéo :



vod

CCL248VOD

18,00 €

DVD

CCL248DVD

99,00 €

Auteur(s) :
Missika (P.)
Ouvrard (H.)

Durée :
26 minutes

Langue :
Français

Zone DVD :
Multi-zones

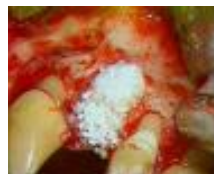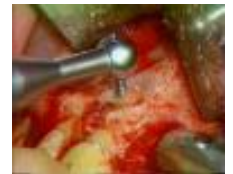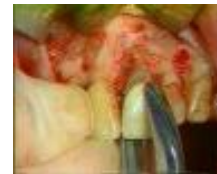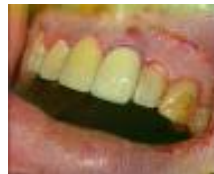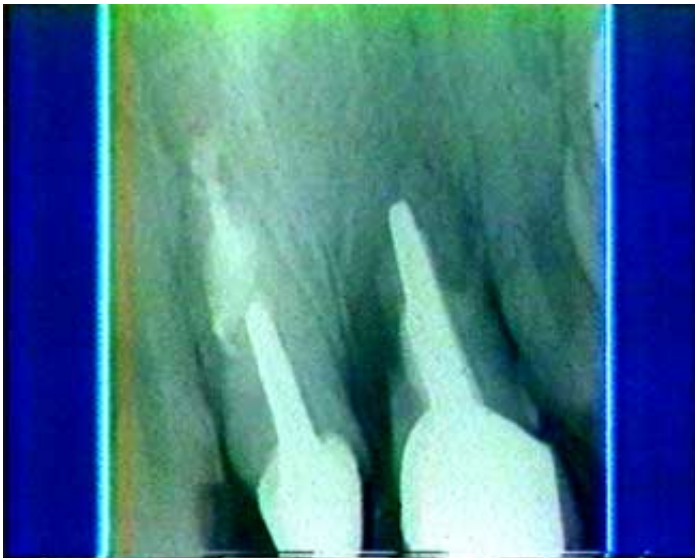Date d'insertion :
15/01/1999

Producteur(s) :
CIVideo
A.D.F.

Ce patient présente une lésion apicale sur 11 et la 21 est condamnée.
L'acte opératoire va consister à extraire la 21, à supprimer le kyste sur la 11 et obturer l'apex à retro avec de l'IRM, puis à combler le site d'extraction avec du corail.

Voir également l'Oeil dentaire 1-99

Photos extraites de la vidéo :



DVD

THE006DVD

168,00 €

Auteur(s) :

Arens (D.)

Khayat (B)

Alcouffe (F.)

Durée :

83 minutes

Langue :

Anglais - Traduction
consécutives en Français

Zone DVD :

Multi-zones

Date d'insertion :

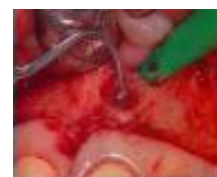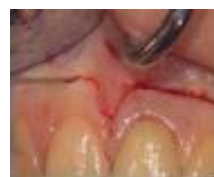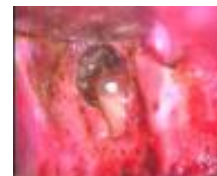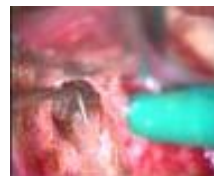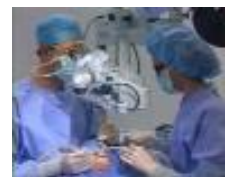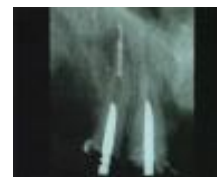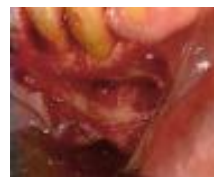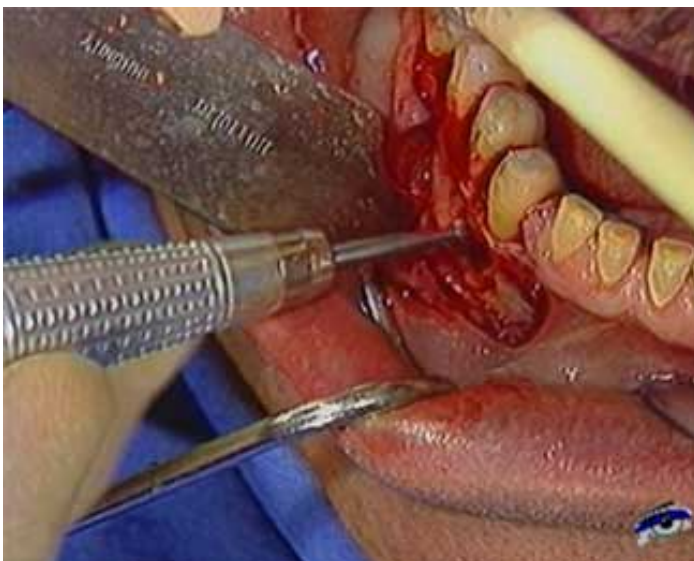01/01/1997

Producteur(s) :

CIVideo

Trois cas cliniques de chirurgie endodontique composent ce thème. Vous découvrirez dans cette vidéocassette comment éviter le nerf mandibulaire à son émergence du trou mentonnier. Dans le second cas clinique vous constaterez le confort opératoire et la précision des gestes que permet un microscope binoculaire, et dans le dernier cas traité le praticien, sans déposer la céramique en fonction, élimine des excès d'obturation canalaire irritante mais non scellée apicalement et obture cet apex avec de l'amalgame exempt de zinc.

Photos extraites de la vidéo :



vod

CCL216VOD

18,00 €

DVD

CCL216DVD

99,00 €

Auteur(s) :
Serfaty (R)
Alcouffe (F.)

Durée :
28 minutes

Langue :
Français

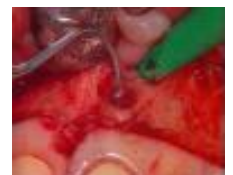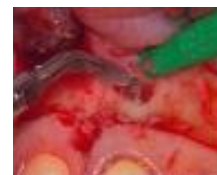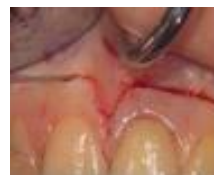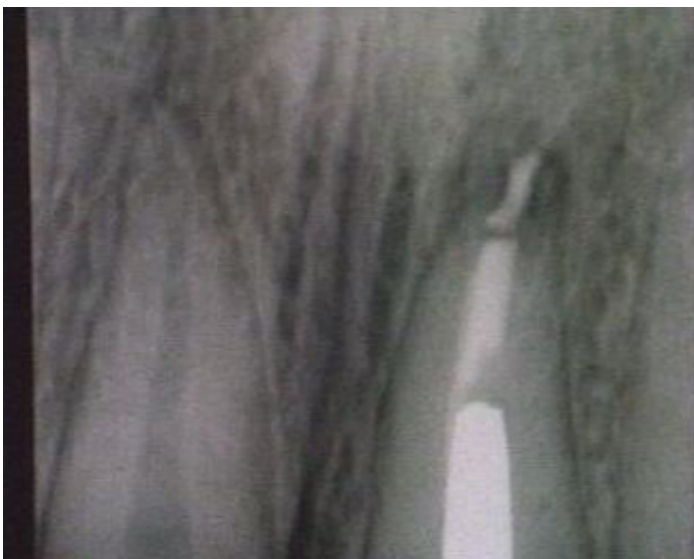Zone DVD :
Multi-zones

Date d'insertion :
15/05/1995

Producteur(s) :
CIVideo
A.C.O.S.Y.

Il s'agit d'un cas typique de chirurgie endodontique à rétro avec présence d'un débordement important de pâte d'obturation à l'origine d'un granulôme. L'incision ménage le frein osseux. Le décollement est réalisé en pleine épaisseur. La trépanation est effectuée avec une fraise boule montée sur turbine. Après dégranulation l'apex est sectionné et la cavité apicale préparée avec des instruments ultrasoniques, complétée par l'utilisation d'une micro-fraise. Le scellement apical est réalisé avec de l'amalgame sans zinc non gamma 2, qui présente l'énorme avantage de pouvoir être foulé.

Photos extraites de la vidéo :



vod

CCL211VOD

18,00 €

DVD

CCL211DVD

99,00 €

Auteur(s) :
Khayat (B)

Durée :
28 minutes

Langue :
Français

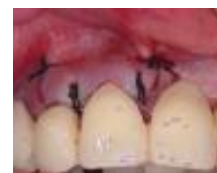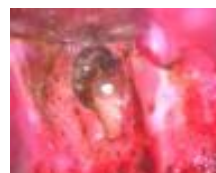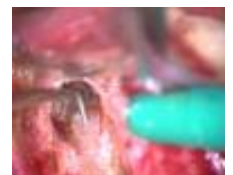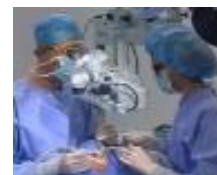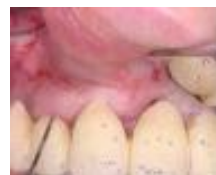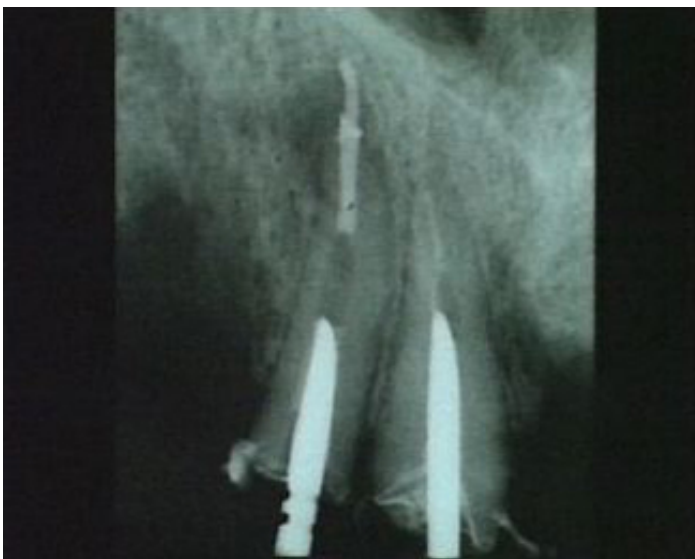Zone DVD :
Multi-zones

Date d'insertion :
12/01/1994

Producteur(s) :
CIVideo

La chirurgie endodontique évolue vers des concepts entièrement nouveaux. Il faut maintenant parler de micro-chirurgie, laquelle, assistée par des systèmes grossissants, permet une véritable préparation canalaire à retro à l'aide de systèmes ultrasonores. Cette préparation intra-canalair profonde sera scellée par des matériaux biocompatibles.

Photos extraites de la vidéo :



vod

CCL179VOD

18,00 €

DVD

CCL179DVD

107,00 €

Auteur(s) :
Sauveur (G.)
Camus (J.P.)
Arens (D.)

Durée :
105 minutes

Langue :
Français

Zone DVD :
Multi-zones

Date d'insertion :
25/02/1992

Producteur(s) :
CIVideo

Premier cas clinique : L'opération intéresse le secteur incisif supérieur gauche. La technique anesthésique est largement détaillée ainsi que le choix des différents tracés d'incision.

L'accès à la lésion apicale est obtenu par une incision d'Ochsenbein-Luebke. L'obturation apicale est réalisée à l'aide d'IRM.

2ème cas clinique - Il s'agit ici de traiter les quatre incisives supérieures qui présentent des kystes. Le choix du tracé d'incision est très largement décrit ainsi que le traitement de chacune des dents. L'obturation à retro est réalisée à l'aide d'IRM

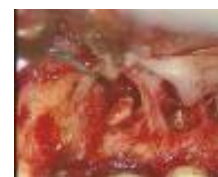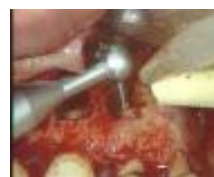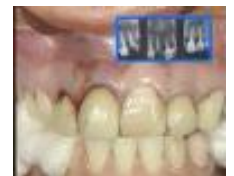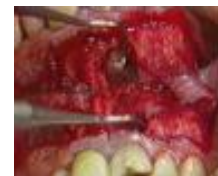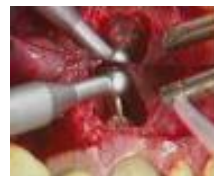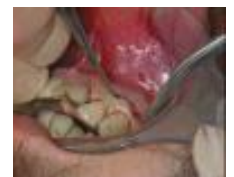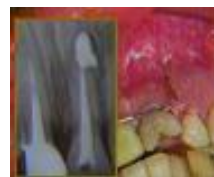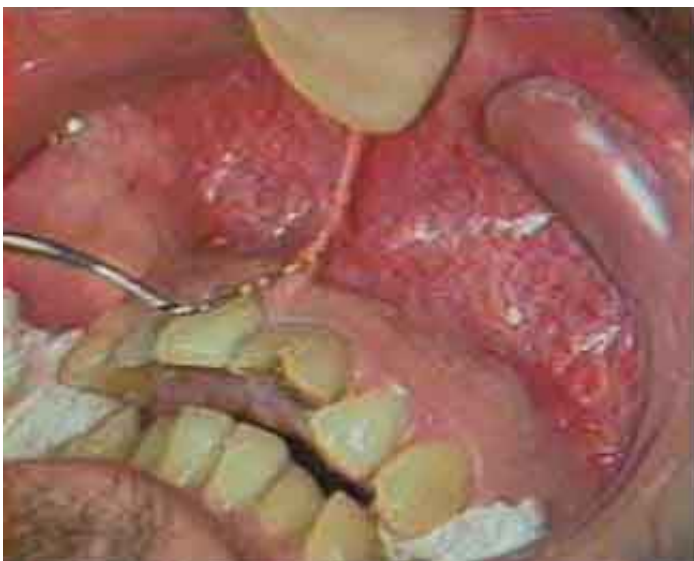3ème cas clinique : La chirurgie apicale à la mandibule: Donald ARENS nous montre comment tenir compte des particularités anatomiques de cette région. L'obturation radiculaire à la gutta percha étant excellente, il n'est pas nécessaire d'obturer à rétro.

4ème cas clinique : Cette patiente présente une lésion apicale avec début de fistulisation sur la 21.

Une première chirurgie avait été réalisée il y a 25 ans et une couronne céramique a été posée il y a 9 ans en l'absence de toute lésion.

Après avoir détaillé avec précision le choix du tracé d'incision, la lésion est mise à jour, et la cavité apicale est étanchéifiée à l'aide de Gutta percha chauffée.

Photos extraites de la vidéo :





THE005DVD

168,00 €

Auteur(s) :
Ouhayoun (J.P.)
Arens (D.)
Laurichesse (J.M)

Durée :
167 minutes

Langue :
Anglais - Traduction
consécutives en Français

Zone DVD :
Multi-zones

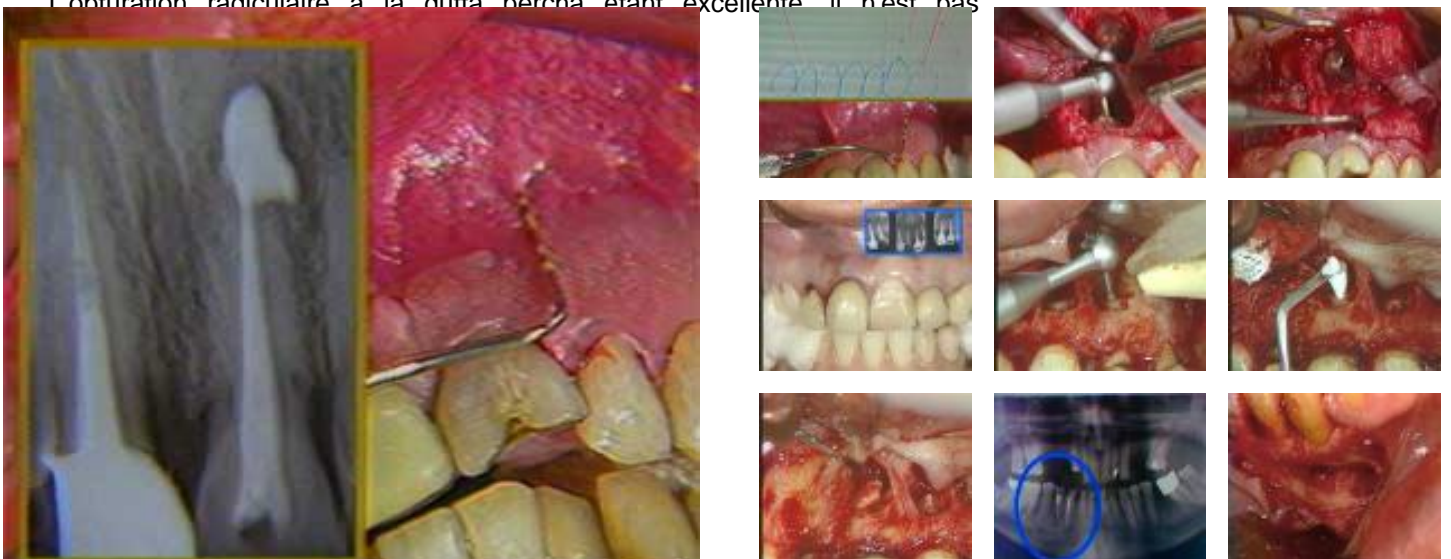Date d'insertion :
10/05/1990

Producteur(s) :
CIVideo
S.F.E.

- Première partie :: choix des lambeaux, anesthésie, théorie.
Donald ARENS nous expose étape par étape les solutions cliniques qu'il retient en fonction des critères anatomiques et du siège de la lésion.
L'opération intéresse le secteur incisif supérieur gauche.
La technique anesthésique est largement détaillée ainsi que le choix des différents tracés d'incision.
- Deuxième partie: acte chirurgical.
L'accès à la lésion apicale est obtenue par une incision d'Ochsenbein-Luebke.
L'obturation apicale est réalisée à l'aide d'IRM.
- L'auteur de l'ouvrage sur la chirurgie endodontique, riche d'une expérience incomparable en la matière, nous fait une nouvelle démonstration de son talent sur le bloc incisivo-canin supérieur. La chirurgie endodontique semble à la portée de tous.
Il s'agit ici de traiter les quatre incisives supérieures qui présentent des kystes.
Le choix du tracé d'incision est très largement décrit ainsi que le traitement de chacune des dents.
L'obturation à retro est réalisée à l'aide d'IRM.

- La chirurgie apicale à la mandibule: Donald ARENS nous montre comment tenir compte des particularités anatomiques de cette région. Ici encore, la maîtrise de l'opérateur nous laisse une grande impression de simplicité.
L'obturation radiculaire à la gutta percha étant excellente, il n'est pas

Photos extraites de la vidéo :



DVD

CCL122DVD

99,00 €

Auteur(s) :
Camus (J.P.)
Langeland (K.)
Sauveur (G.)

Durée :
76 minutes

Langue :
Français

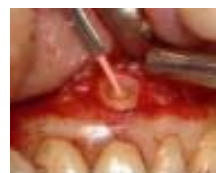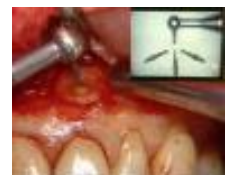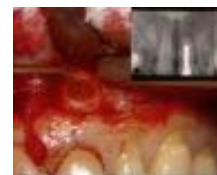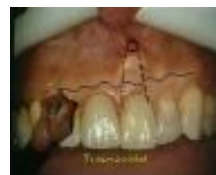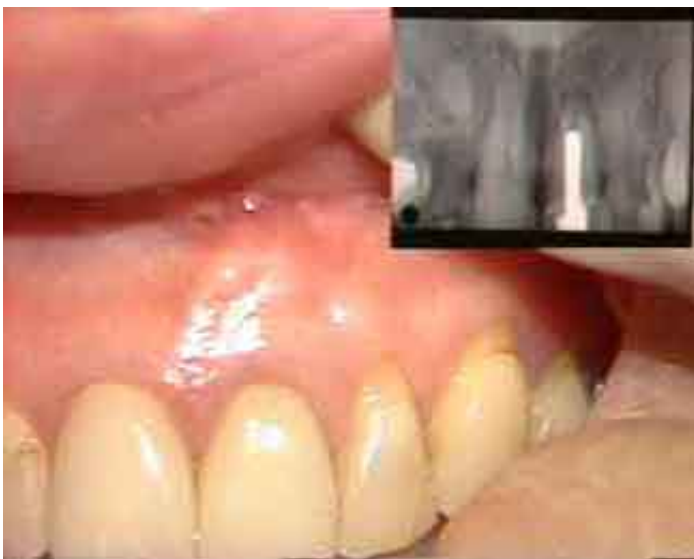Zone DVD :
Multi-zones

Date d'insertion :
22/11/1989

Producteur(s) :
CIVideo
A.D.F.

Cette patiente présente une lésion apicale avec début de fistulisation sur la 21. Une première chirurgie avait été réalisée il y a 25 ans et une couronne céramique a été posée il y a 9 ans en l'absence de toute lésion. Après un bref rappel des traces d'incision, l'acte chirurgical commence à partir de l'incision. Le décollement du lambeau est sous périoste, et il est suivi par le curetage, la résection, puis l'obturation à rétro après avoir protégé le site à l'aide d'une cire chirurgicale. Une cavité apicale est réalisée avant d'obturer à l'aide de gutta, et de ciment de scellement canalaire

Photos extraites de la vidéo :



DVD

CCL029DVD

99,00 €

Auteur(s) :
Arens (D.)
Laurichesse (J.M)

Durée :
30 minutes

Langue :
Anglais - Traduction
consécutive en Français

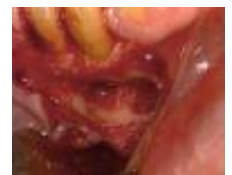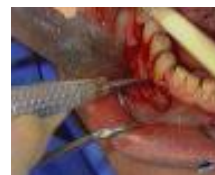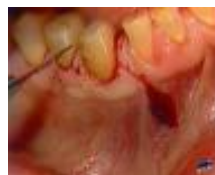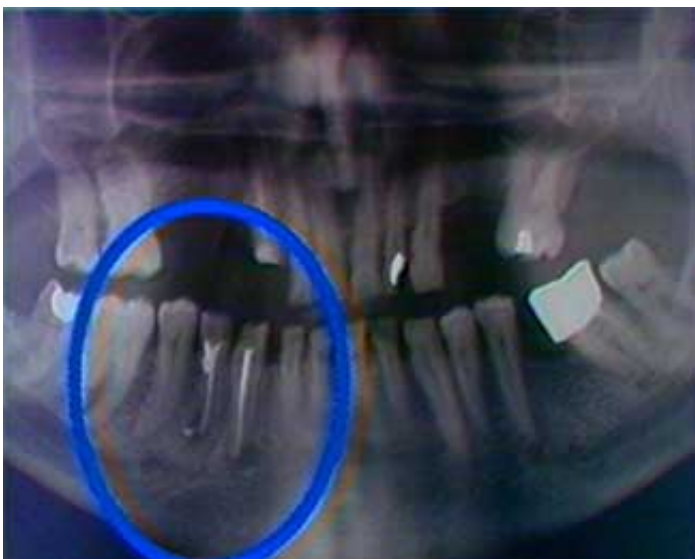Zone DVD :
Multi-zones

Date d'insertion :
10/05/1986

Producteur(s) :
CIVideo
Journée Dentaire de Montpellier

La chirurgie apicale à la mandibule: Donald ARENS nous montre comment tenir compte des particularités anatomiques de cette région. Ici encore, la maîtrise de l'opérateur nous laisse une grande impression de simplicité. L'obturation radiculaire à la gutta percha étant excellente, il n'est pas nécessaire d'obturer à rétro.

Photos extraites de la vidéo :





CCL028DVD

99,00 €

Auteur(s) :
Arens (D.)

Durée :
57 minutes

Langue :
Anglais - Traduction
consécutive en Français

Zone DVD :
Multi-zones

Date d'insertion :
10/05/1986

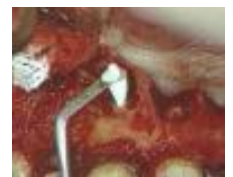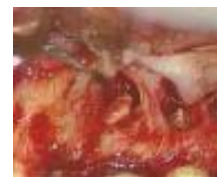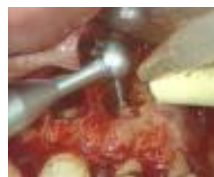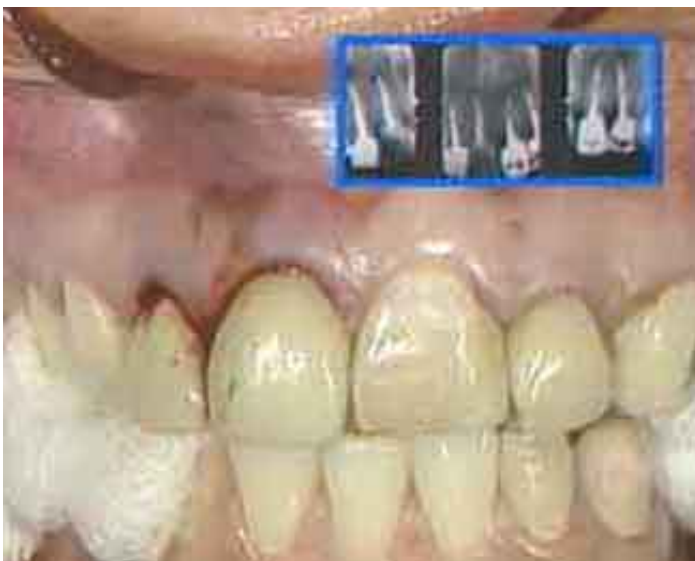Producteur(s) :
CIVideo
Journée Dentaire de Montpellier

L'auteur de l'ouvrage sur la chirurgie endodontique, riche d'une expérience incomparable en la matière, nous fait une nouvelle démonstration de son talent sur le bloc incisivo-canin supérieur. La chirurgie endodontique semble à la portée de tous.

Il s'agit ici de traiter les quatre incisives supérieures qui présentent des kystes. Le choix du tracé d'incision est très largement décrit ainsi que le traitement de chacune des dents.

L'obturation à rétro est réalisée à l'aide d'IRM.

Photos extraites de la vidéo :



DVD

CCL004DVD

115,00 €

Auteur(s) :
Arens (D.)
Ouhayoun (J.P.)

Durée :
80 minutes

Langue :
Anglais - Traduction
consécutive en Français

Zone DVD :
Multi-zones

Date d'insertion :
10/06/1985

Producteur(s) :
CIVideo
S.F.E.

Première partie : Choix des lambeaux, anesthésie, théorie.

Donald ARENS nous expose étape par étape les solutions cliniques qu'il retient en fonction des critères anatomiques et du siège de la lésion.

L'opération intéresse le secteur incisif supérieur gauche.

La technique anesthésique est largement détaillée ainsi que le choix des différents tracés d'incision.

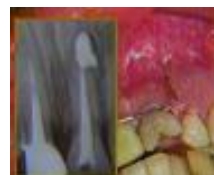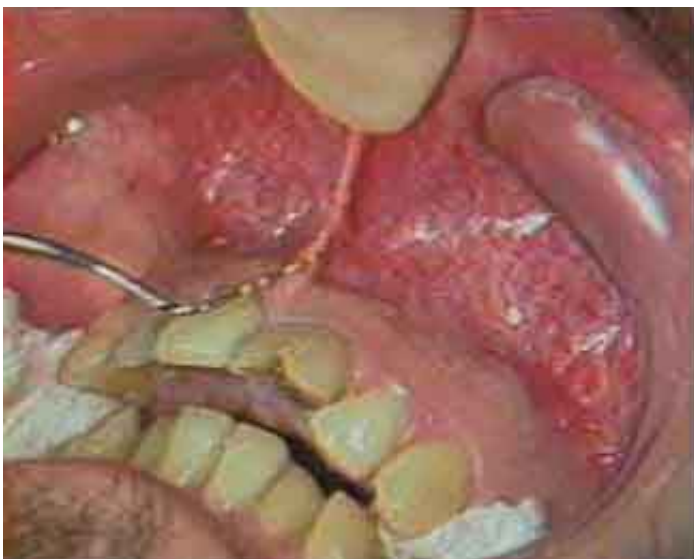Deuxième partie: Acte chirurgical.

L'accès à la lésion apicale est obtenue par une incision d'Ochsenbein-Luebke.

L'obturation apicale est réalisée à l'aide d'IRM.

La retransmission de cette intervention réalisée lors du congrès de la Société Française d'Endodontie a été saluée par le journal de l'Association Américaine d'Endodontie (octobre 85, vol.11. NOIO) de la manière suivante: "D. ARENS ... was filmed as he performed two surgical endodontic cases and described the TV people and facilities as some of the best he's ever seen."

Photos extraites de la vidéo :



DVD

CCL001DVD

99,00 €

Une perforation radiculaire au cours d'une manoeuvre endodontique sur une canine supérieure droite est responsable d'une lésion osseuse. Le traitement de cette lésion est effectué par Donald Arens grâce à une micro-tête de turbine. Elle est obturée à l'aide d'IRM.

Auteur(s) :
Armandou (G.)
Arens (D.)
Brunold (A.)
Ouhayoun (J.P.)

Durée :
34 minutes

Langue :
Anglais - Traduction
consécutive en Français

Zone DVD :
Multi-zones

Date d'insertion :
10/06/1985

Producteur(s) :
CIVideo
S.F.E.

Photos extraites de la vidéo :

