



l'oeil dentaire

**CATALOGUE OEIL DENTAIRE 2009 :**

**MISE EN FONCTION**

## MISE EN FONCTION : 13 vidéos

- » **CCL303-2** Remplacement d'une 23 par un implant conique : Deuxième temps opératoire
- » **OEI106** Oeil Dentaire 2006 : numéro 1
- » **OEI105** Oeil Dentaire 2005 : numéro 1
- » **CCL295** Réhabilitation d'un cas d'agénésie multiple par traitement implantaire
- » **CCL291** Greffe gingivale libre et lambeau déplacé vestibulairement
- » **CCL281** 2ème temps chirurgical de la pose de deux implants dans un secteur encastré mandibulaire
- » **OEI203** Oeil Dentaire 2003 : numéro 2
- » **CCL278** Simplification des protocoles chirurgicaux et prothétiques à l'aide de l'implant non enfoui TG-3I
- » **CCL277** Temps par temps chirurgical de la pose de deux implants dans un secteur encastré mandibulaire
- » **CCL220** Greffe péri-implantaire et mise en fonction
- » **CCL188** 2ème temps opératoire : Technique Bränemark avec aménagement muco-gingival
- » **CCL155** Mise en fonction de 2 implants Bränemark
- » **CCL109** Technique d'implant de type Bränemark : Pose de piliers prothétiques

vod

CCL303-2VOD

18,00 €

**Auteur(s) :**  
Chiche (F.)

**Durée :**  
47 minutes

**Langue :**  
Français

**Zone DVD :**  
Multi-zones

**Date d'insertion :**  
04/06/2007

**Producteur(s) :**  
CIVideo  
F.D.A.

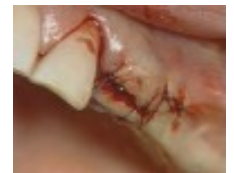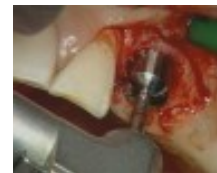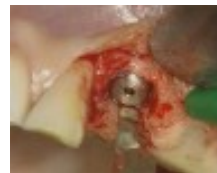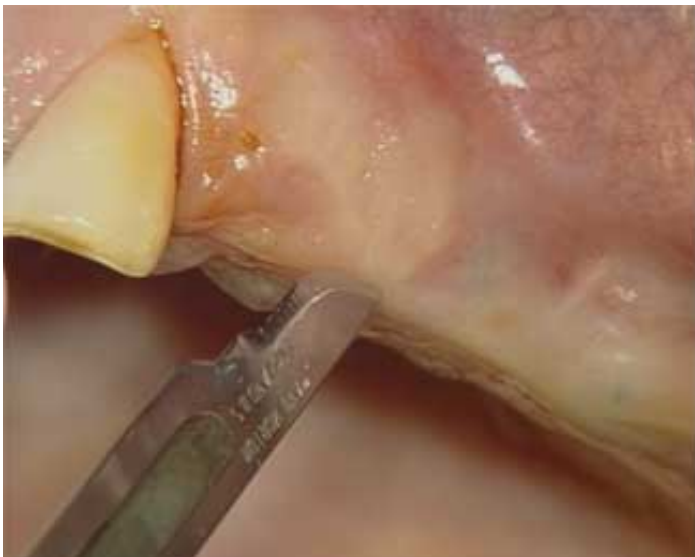Une canine maxillaire fissurée et irrécupérable, qui était support de crochet de stellite, a été extraite.

Un implant a été placé dans le même temps opératoire.

Lors du premier temps chirurgical, à savoir l'extraction, ont eu lieu la pose de l'implant et la correction des défauts osseux avec un comblement à l'aide de biomatériau.

Cette vidéo concerne le 2ème temps chirurgical, c'est à dire la pose de la coiffe de cicatrisation.

## Photos extraites de la vidéo :





OEI106DVD

130,00 €



OEI106CAS

99,00 €

**Auteur(s) :**  
 Decup (F.)  
 Kaleka (R.)  
 Lasfargues (J.J.)  
 Pourreau (F.)  
 Chiche (F.)

**Durée :**  
 97 minutes

**Langue :**  
 Français

**Zone DVD :**  
 Multi-zones

**Date d'insertion :**  
 14/04/2006

**Producteur(s) :**  
 CIVideo

Oeil pratique - 52 mn

"Microréparations et restaurations a minima."

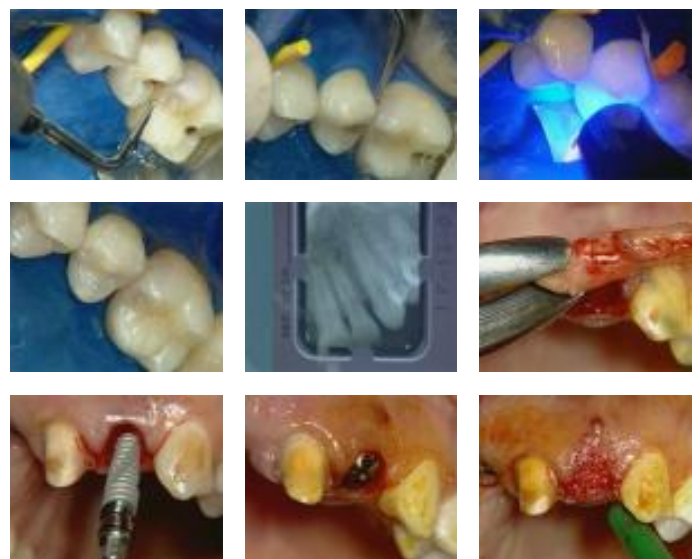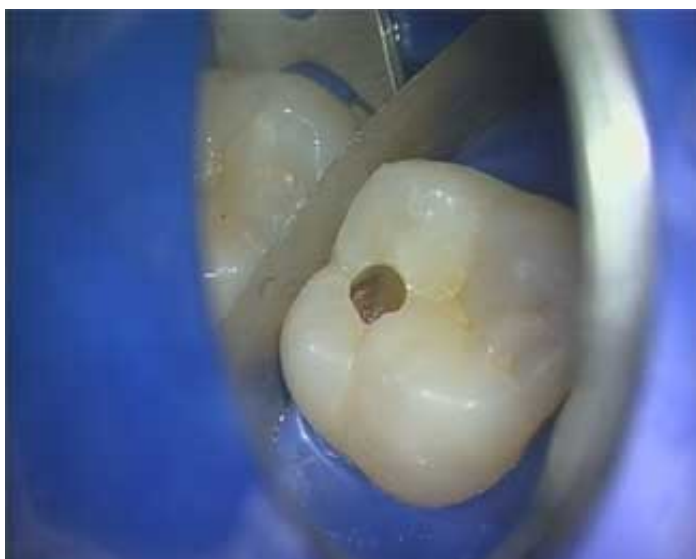- Introduction
- Cavité "tunnel"
- Cavité "mini-boix"
- Cavité "Slot"
- Obturations

Oeil clinique - 43 mn

" Vos premiers cas cliniques en implantologie :

Mise en place immédiate après extraction de 22, d'un implant conique à connexion interne de diamètre standard INT-3i"

**Photos extraites de la vidéo :**



**DVD**

**OEI105DVD**

**130,00 €**

**VHS**

**OEI105CAS**

**99,00 €**

**Auteur(s) :**

Cannas (B.)

Gillot (L.)

Laujac (M.H.)

Colon (P.)

Zyman (P.)

**Durée :**

118 minutes

**Langue :**

Français

**Zone DVD :**

Multi-zones

**Date d'insertion :**

26/04/2005

**Producteur(s) :**

CIVideo

Oeil synthèse - 88 mn

"Réhabilitation d'un cas d'agénésie multiple par traitement implantaire."

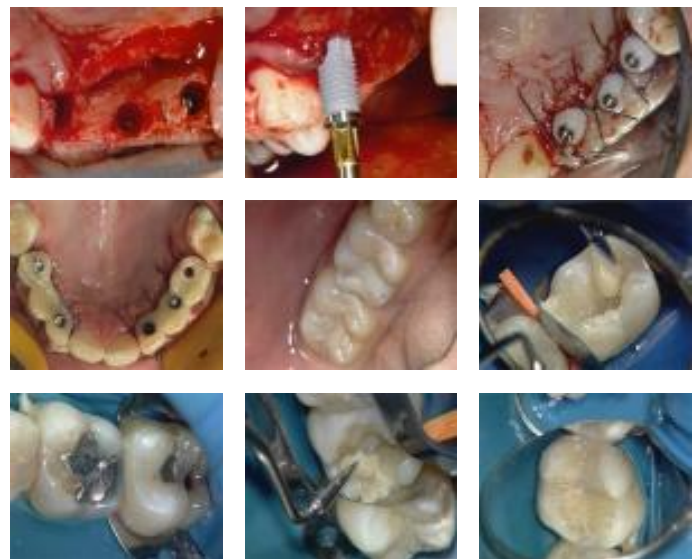
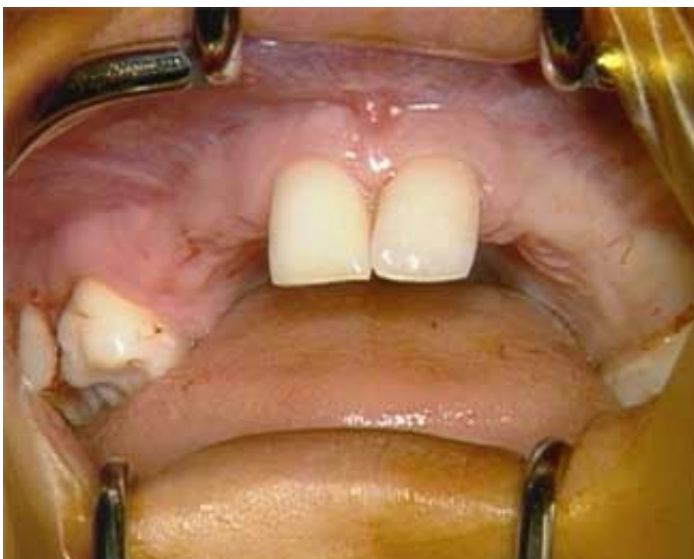- Introduction
- Présentation du cas
- Temps 1 chirurgical : Pose des implants
- Temps 2 chirurgical : Mise en charge
- Temps prothétiques : Prothèse provisoire - Prothèse définitive




Oeil clinique - 29 mn

" Restauration esthétique des lésions carieuses ou non carieuses des dents postérieures"

- Remplacement d'une volumineuse obturation en résine composite.
- Remplacement d'anciennes obturations à l'amalgame.

**Photos extraites de la vidéo :**



	<b>CCL295VOD</b>	<b>22,00 €</b>
	<b>CCL295DVD</b>	<b>107,00 €</b>
	<b>CCL295CAS</b>	<b>76,00 €</b>

**Auteur(s) :**  
Cannas (B.)  
Gillot (L.)  
Laujac (M.H.)

**Durée :**  
88 minutes

**Langue :**  
Français

**Zone DVD :**  
Multi-zones

**Date d'insertion :**  
26/04/2005

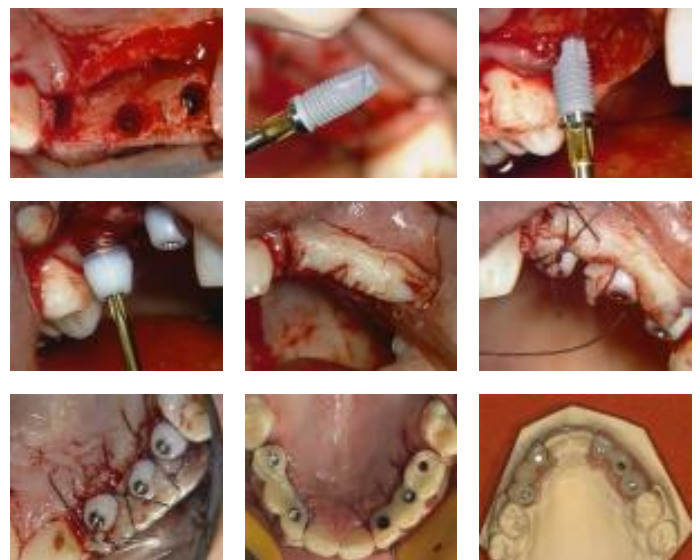
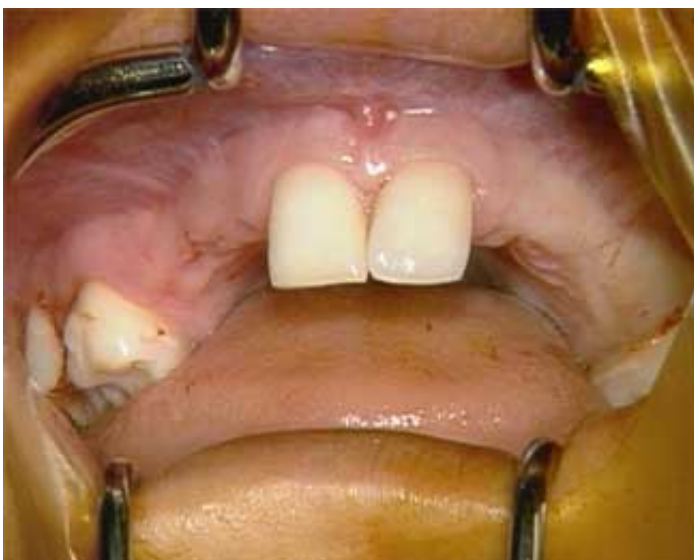**Producteur(s) :**  
CIVideo  
SAPO Implant

Cette jeune patiente est âgée de 19 ans. Elle présente des agénésies multiples mais ne rentre pas dans le cas d'un syndrome de dysplasie ectodermique. Dès la chute de ses dents temporaires, elle a suivi un traitement orthodontique afin de maintenir les espaces.

Les dents manquantes sont 15-14-13-12-23-23-24-25. Cette patiente très coopérative est demandeuse d'une solution fixe à son problème d'édentation. Après analyse complète du cas, la solution implantaire est choisie.

Toutes les étapes du traitement sont présentées : Analyse du cas - premier temps chirurgical de la pose des implants Bränemark - deuxième temps chirurgical de mise en charge - Les temps prothétiques.

## Photos extraites de la vidéo :



vod	CCL291VOD	18,00 €
DVD	CCL291DVD	99,00 €
VHS	CCL291CAS	68,00 €

**Auteur(s) :**  
Bensoussan (V.)  
Bozon (C.)  
Tordjman (R.)

**Durée :**  
38 minutes

**Langue :**  
Français

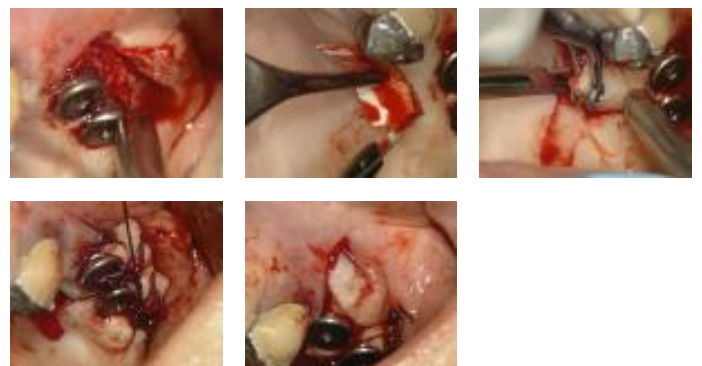
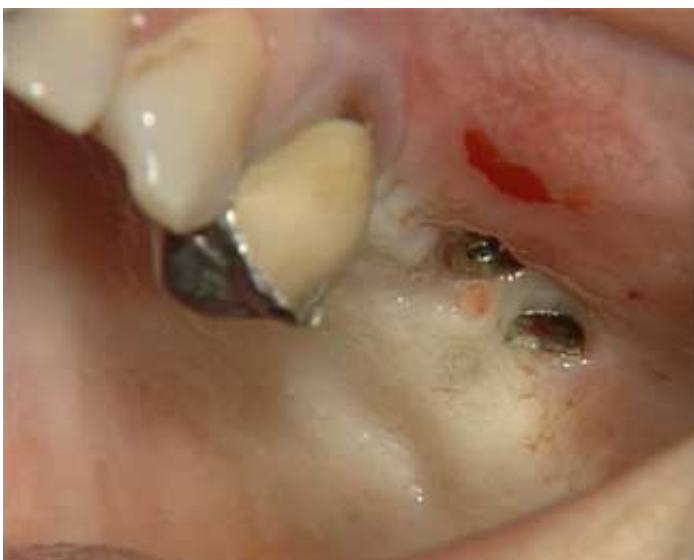**Zone DVD :**  
Multi-zones




**Date d'insertion :**  
04/10/2004

**Producteur(s) :**  
CIVideo  
E.I.P.

Trois implants ont été posés sur un site greffé avec comblement de sinus, L'absence de gencive attachée va nécessiter, lors de la séance de désenfouissement, de recréer cette gencive insuffisante. Il est prévu sur un implant de réaliser un lambeau déplacé vestibulairement et de faire une greffe gingivale libre là où il manque le plus de gencive attachée. Le greffon va être prélevé au palais.

## Photos extraites de la vidéo :



	<b>CCL281VOD</b>	<b>18,00 €</b>
	<b>CCL281DVD</b>	<b>99,00 €</b>
	<b>CCL281CAS</b>	<b>68,00 €</b>

**Auteur(s) :**  
Cannas (B.)  
Gillot (L.)

**Durée :**  
29 minutes

**Langue :**  
Français

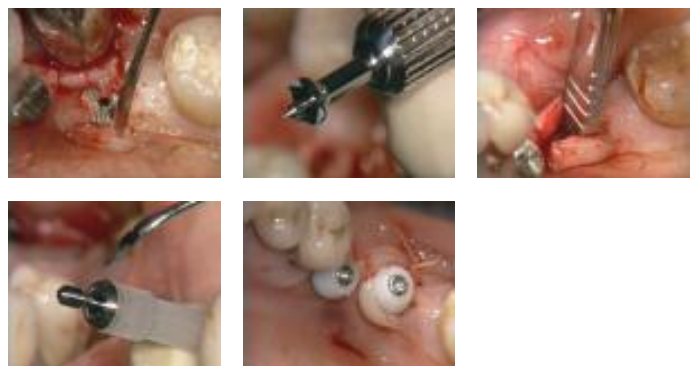
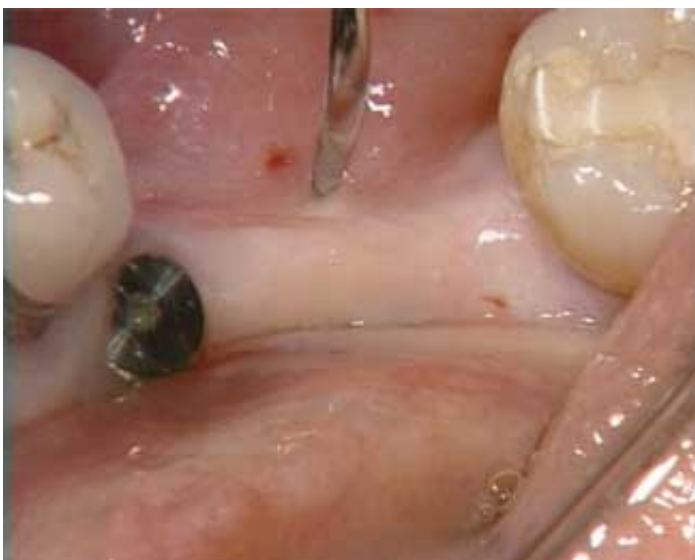**Zone DVD :**  
Multi-zones

**Date d'insertion :**  
22/05/2004

**Producteur(s) :**  
CIVideo  
SAPO Implant

La mise en fonction de deux implants Bränemark est ici exposée avec force de détails. Que vous désiriez pratiquer vous-même la pose des implants, ou uniquement cette seconde étape chirurgicale, il vous est indispensable de connaître tous les détails cliniques et pratiques qui accompagnent cet acte clinique.

### Photos extraites de la vidéo :





OEI203DVD

130,00 €



OEI203CAS

99,00 €

**Auteur(s) :**

Colon (P.)  
Cannas (B.)  
Estrade (D.)  
Goddi (J.F.)

**Durée :**

86 minutes

**Langue :**

Français

**Zone DVD :**

Multi-zones

**Date d'insertion :**

01/03/2003

**Producteur(s) :**

CIVideo

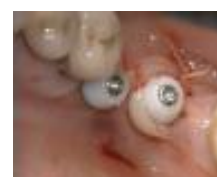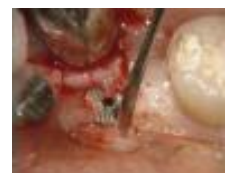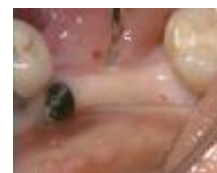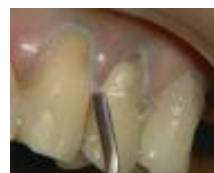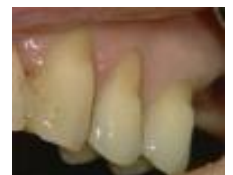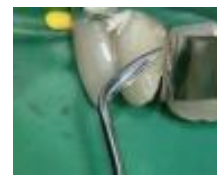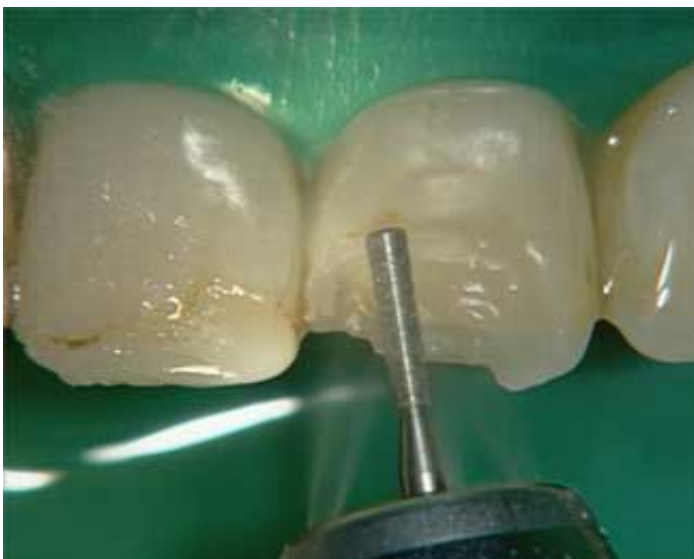Synthèse : “ Nouveaux composites : Esthétiques et simples ” (39 mn)




Clinique : “ 2ème temps chirurgical de la pose de deux implants dans un secteur encastré mandibulaire ” (30 mn)

Pratique : “ Empreintes à l'alginate pour l'élaboration de modèles d'étude selon la technique de LAURITZEN ” (11 mn)

Anatomie : “ Approche anatomique de la frénectomie linguale ” (11 mn )

**Photos extraites de la vidéo :**



	<b>CCL278VOD</b>	<b>22,00 €</b>
	<b>CCL278DVD</b>	<b>107,00 €</b>
	<b>CCL278CAS</b>	<b>76,00 €</b>

**Auteur(s) :**  
Chiche (F.)

**Durée :**  
56 minutes

**Langue :**  
Français

**Zone DVD :**  
Multi-zones

**Date d'insertion :**  
04/02/2003

**Producteur(s) :**  
CIVideo

Le thème de cette vidéo est de montrer étape par étape, la réalisation d'un bridge mandibulaire, implanto-porté, limité à un secteur postérieur, chez une patiente édentée partielle.

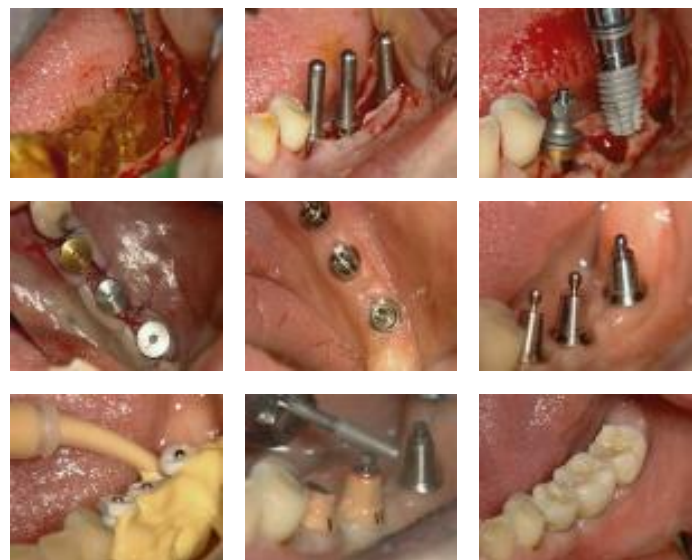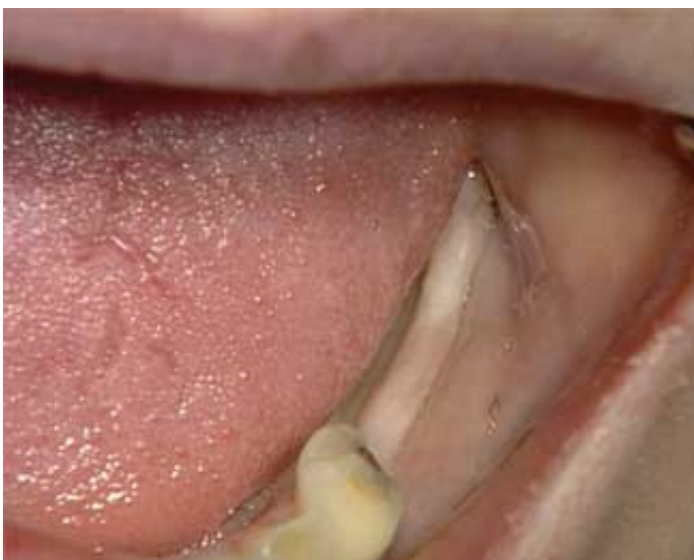Les grandes tendances de l'implantologie vont actuellement vers la simplification des techniques aussi bien chirurgicales que prothétiques.




La simplification chirurgicale consiste à adopter, chaque fois que cela est possible, la technique en un temps ou technique non-enfouie.

La simplification prothétique consiste à se rapprocher le plus possible des techniques de prothèse conventionnelle.

Au travers de ce cas clinique, il va vous être démontré qu'il est possible de limiter le nombre total des rendez-vous, à trois. Le premier sera consacré à la chirurgie implantaire, les deux suivants à la réalisation de la prothèse.

**Photos extraites de la vidéo :**



	<b>CCL277VOD</b>	<b>18,00 €</b>
	<b>CCL277DVD</b>	<b>99,00 €</b>
	<b>CCL277CAS</b>	<b>68,00 €</b>

**Auteur(s) :**  
Cannas (B.)

**Durée :**  
48 minutes

**Langue :**  
Français

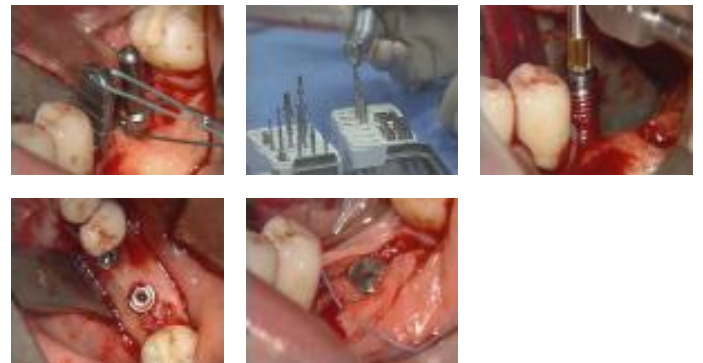
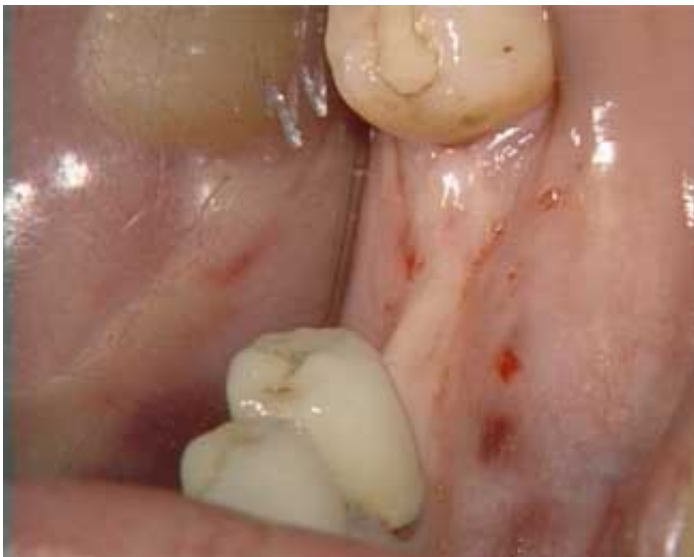**Zone DVD :**  
Multi-zones



**Date d'insertion :**  
04/02/2003

**Producteur(s) :**  
CIVideo  
SAPO Implant

La pose chirurgicale de deux implants Bränemark est ici exposée avec force détails, tant sur la technique, sur le choix du site que sur les précautions opératoires vis à vis du nerf mentonnier. Que vous désiriez pratiquer vous-même la pose des implants, ou uniquement la seconde étape prothétique, il vous est indispensable de connaître tous les détails cliniques et pratiques qui accompagnent la pose des deux implants.

## Photos extraites de la vidéo :



vod	CCL220VOD	18,00 €
	CCL220DVD	99,00 €
	CCL220CAS	68,00 €

**Auteur(s) :**  
Serfaty (R)

**Durée :**  
28 minutes

**Langue :**  
Français

**Zone DVD :**  
Multi-zones

**Date d'insertion :**  
10/05/1995

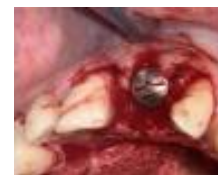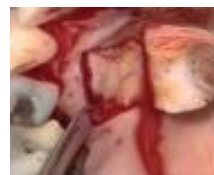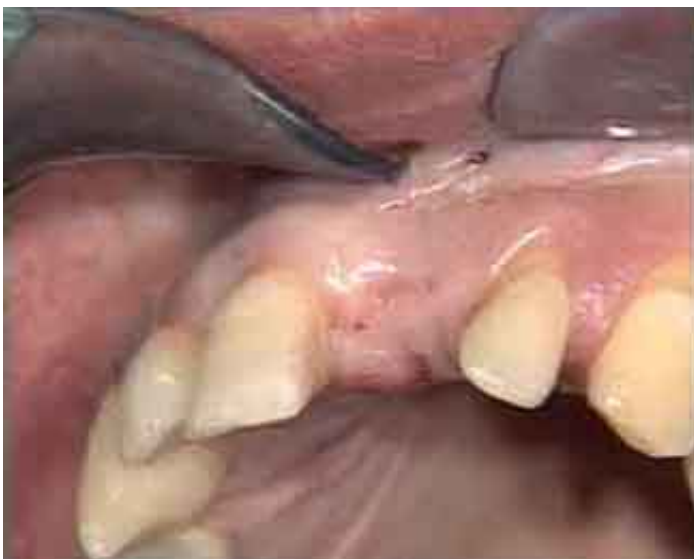**Producteur(s) :**  
CIVideo

Un implant a été posé il y a 5 mois, pour le remplacement d'une incisive centrale maxillaire.

Nous arrivons à l'étape de mise en fonction de cet implant, séance pendant laquelle est prévue une greffe de tissus conjonctif en vestibulaire, car il y a un problème d'affaissement crestal vestibulaire dans ce secteur où le facteur esthétique joue un grand rôle.

Le greffon conjonctif sera prélevé au niveau du palais.

## Photos extraites de la vidéo :



vod

CCL188VOD

18,00 €

VHS

CCL188CAS

68,00 €

**Auteur(s) :**

Jaoui (L.)

Barbieri (B)

Serfaty (R)

Itic (J.)

**Durée :**

51 minutes

**Langue :**

Français

**Zone DVD :**

Multi-zones

**Date d'insertion :**

10/10/1992

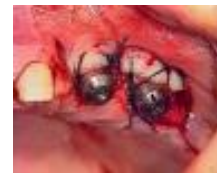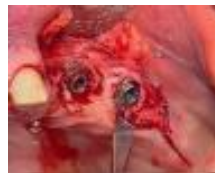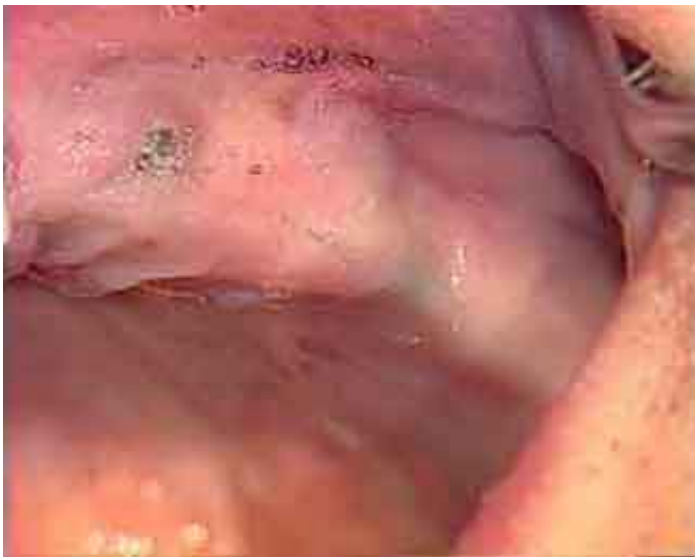**Producteur(s) :**

CIVideo

A.U.P.

Mise en fonction de deux implants Bränemark, après 7 mois de mise en nourrice. Ces implants, intéressant le secteur de la canine et prémolaire maxillaire, sont destinés à recevoir une prothèse mixte à but esthétique. Dans ce cas, l'absence de gencive kératinisée qui pourrait nuire au résultat attendu, va être réparée grâce à un lambeau d'épaisseur partielle, avec déplacement apical. La technique est démontrée dans les moindres détails.

**Photos extraites de la vidéo :**



VHS

CCL155CAS

68,00 €

**Auteur(s) :**  
Itic (J.)  
Ouhayoun (J.P.)

**Durée :**  
28 minutes

**Langue :**  
Français

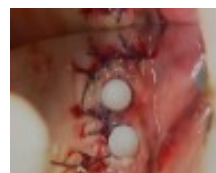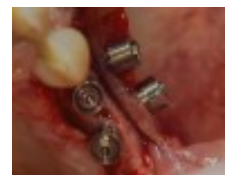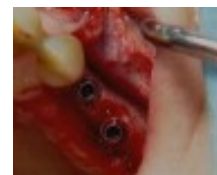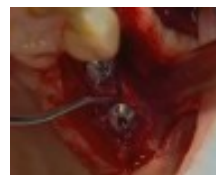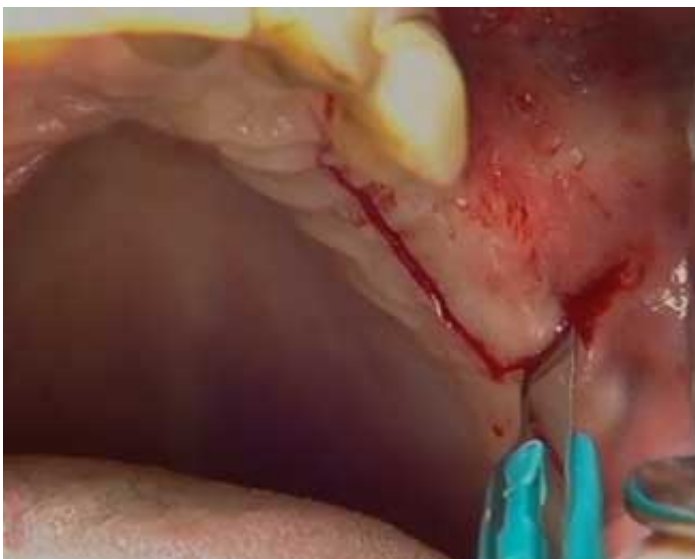**Zone DVD :**  
Multi-zones

**Date d'insertion :**  
10/02/1991

**Producteur(s) :**  
CIVideo  
A.U.P.

Après la pose chirurgicale et la mise en nourrice de deux fixtures dans le secteur prémolaire maxillaire, c'est le deuxième temps chirurgical qui est abordé ici, c'est-à-dire la pose des piliers prothétiques. La technique est démontrée avec détail. Elle consiste à décoller un lambeau afin de s'assurer de la bonne mise en place des piliers, puis à préparer deux pertuis dans la gencive afin d'y faire passer les piliers et les coiffes de cicatrisation. Technique rigoureuse mais simple à la portée de tous les praticiens.

## Photos extraites de la vidéo :



DVD

CCL109DVD

99,00 €

VHS

CCL109CAS

68,00 €

**Auteur(s) :**  
Tulasne (J.F.)  
Renouard (F.)

**Durée :**  
42 minutes

**Langue :**  
Français

**Zone DVD :**  
Multi-zones

**Date d'insertion :**  
01/05/1987

**Producteur(s) :**  
CIVideo  
R.O.M.

Le Dr TULASNE rappelle le concept de la " technique Bränemark " : - Deux temps chirurgicaux, - Un temps prothétique. Après la pose chirurgicale et la mise en nourrice des fixtures, c'est le deuxième temps chirurgical qui est abordé ici, c'est-à-dire la pose des piliers prothétiques. Très didactique, cette vidéocassette s'adresse à tous ceux qui souhaitent découvrir la technique implantaire.

## Photos extraites de la vidéo :

